



ORIGINAL
Artículo en español

Rev Esp Podol. xxxx;xx(x):x-x
DOI: 10.20986/revesppod.2020.1550/2019

Técnica quirúrgica “Ruiz”. Innovación para corregir la uña involuta y la onicocriptosis

“Ruiz” surgical technique. Innovation for correction of pincer nails and onychocryptosis

María del Mar Ruiz Herrera¹ y Julio López Morales^{2†}

Clinica Maria del Mar Ruiz. Alcázar de San Juan, Ciudad Real, España. ²Clinipie. Guadalajara

Palabras clave:

Uña en teja, uña involuta, onicocriptosis, aguja absorbible, cirugía ecoguiada, hallux extensus, exóstosis subungueal.

Keywords:

Pincer nail, involuted nail, Onychocryptosis, absorbable pin, ultrasound-guided surgery, hallux extensus, subungual exostosis.

Resumen

Introducción: La cirugía de la uña en teja o involuta se ha desarrollado generalmente con matricectomías laterales, totales y con exostectomías asociadas, con resultados dispares. Por ello, el objetivo de este estudio fue proponer una nueva técnica, denominada “Ruiz” (variante de la teguloplastia), mediante incisiones de 1 o 2 mm que no precisan punto de sutura.

Pacientes y métodos: La técnica se realizó previamente en uñas involutas de 12 piezas anatómicas cadavéricas, optimizando el abordaje y verificando la posición de los implantes-guía. Para la cirugía sobre paciente fueron elegidos aquellos que presentaban en el hallux uña en teja leve u onicocriptosis crónica sin tejido inflamatorio. La muestra se compuso de 10 sujetos, de ellos 6 mujeres y 4 hombres, siendo 17 las uñas intervenidas desde mayo de 2016 y con seguimiento de la evolución hasta abril de 2019. La técnica Ruiz es mínimamente invasiva, precisando incisión-punción de 1 o 2 mm. A través de las incisiones introducimos el implante-guía absorbible definitivo, pasando por debajo de la matriz ungueal hasta insertarlo en el cóndilo de la falange proximal.

Resultados: Respecto la corrección de la uña involuta, en 1 caso se produjo la salida del implante-guía a los 4 meses posoperatorios. En otros 2 casos se retiró la guía a los 24 meses, ya que se movió y ocasionaba molestias, pero se mantuvo la corrección de la uña involuta. Por este motivo, en los últimos pacientes se ha cambiado el implante-guía previamente elegido por otro. Respecto al grado del dolor preoperatorio manifestado por los 10 pacientes que fueron intervenidos de sus uñas (17 uñas en total) resultó con un valor medio de 7.53. Este valor de dolor preoperatorio disminuyó significativamente a 0.35 ± 0.60 ($Z = -5,119, p < 0,001$) al mes de la intervención y a 0.29 ± 0.84 ($Z = -5,232, p < 0,001$) al año de la misma.

Conclusiones: La técnica ofrece un buen resultado estético (aplanamiento de la lámina ungueal) y funcional (reducción del dolor asociado), y todo ellos sin lesionar de manera definitiva zona del aparato ungueal como pasaba en las técnicas tradicionales.

Abstract

Introduction: A new surgical technique is described to correct, not only the involuted nail, but also the Onychocryptosis, through 1 or 2 mm incisions that do not require a stitch. This technique, which will be called “Ruiz”, can be considered as a variant of the “teguoplasty”, the same author’s original technique, indicated to definitively resolve the deformity and aesthetic appearance of the tile nail.

Patients and methods: The technique has been previously performed on nails involving 12 cadaveric anatomical pieces, optimizing the approach and verifying the position of the guide implants. For surgery on a patient, those presenting in the hallux nail in a light tile or chronic onychocryptosis without inflammatory tissue were chosen. 10 patients have been selected, including 6 women and 4 men, with 17 nails operated since May 2016 and monitoring the evolution until April 2019. The Ruiz technique is minimally invasive, requiring 1 or 2 mm incision-puncture. Through the incisions we introduce the definitive absorbable guide

Results: Full satisfaction of all patients, in relation to all cases treated. Regarding the correction of the nail involves in 1 case, there was the exit of the guide implant at 4 months postoperatively. In 2 other cases, the guide was withdrawn at 24 months, as it moved and caused discomfort, but the correction of the nail involved was maintained. For this reason, in the last patients the implant-guide previously chosen by another has been changed. Regarding the degree of preoperative pain manifested by the 10 patients who underwent surgery on their nails (17 nails in total) it resulted in an average value of 7.53. One month after the intervention, this value decreased to 0.35, $Z = -5,119, p < 0.001$, and one year after the intervention at 0.29, $Z = -5.232, p < 0.001$.

Conclusions: The technique requires following the indicated steps and not performing it “blindly”, avoiding damaging the nail matrix, and properly positioning the guide implants.

Recibido: 25-07-2019

Aceptado: 25-01-2020



0210-1238 © Los autores. 2020.
Editorial: INSPIRA NETWORK GROUP S.L.
Este es un artículo Open Access bajo la licencia CC Reconocimiento 4.0 Internacional
(www.creativecommons.org/licenses/by/4.0/).

Correspondencia:

María del Mar Ruiz Herrera
clinicamariadelmarruiz@gmail.com

INTRODUCCIÓN

La uña en teja o involuta es una patología de etiología hereditaria o adquirida, con alteración de los tejidos blandos y óseos periungueales, de difícil solución estética. Los pacientes solicitan cuidados paliativos periódicos debido a la recurrencia de la afección, teniendo que pasar por periodos dolorosos e infecciones. Las técnicas quirúrgicas, como la avulsión marginal y la total de la lámina ungueal (con o sin matricectomía parcial o total), en un intento por dar al paciente solución a largo plazo, muchas veces son mal aceptadas estéticamente por los pacientes^{1,2}. Algunos autores describen cirugías en la piel, realizando plastias en zigzag o en T invertida, algo complicadas de realizar o con pobres resultados estéticos³; en este sentido, la técnica denominada teguloplastia ("teguloplastia" deriva del sustantivo latino *tegula* (teja), y el término plastia, del griego *πλαστός*), permite corregir el crecimiento de la uña, evitando el dolor y mejorando el aspecto estético⁴. El avance de las tecnologías de imagen, como la ecografía, permite visualizar estructuras blandas con una gran precisión. De este modo, es posible plantear técnicas quirúrgicas nuevas que minimicen los malos resultados estéticos o funcionales derivados de las técnicas convencionales. Así, en este trabajo se propone una nueva técnica quirúrgica, con el objetivo de tratar la uña en pinza sin lesionar de manera definitiva el aparato ungueal. Para nombrar la técnica, se propone el nombre de "Ruiz" y tendría similares indicaciones que la teguloplastia⁴. Esta técnica realiza la reparación del aparato ungueal anómalo, creando las condiciones óptimas para el crecimiento de una nueva uña plana. Mientras que la teguloplastia⁴ (Figura 1) estaría indicada para las deformidades más severas de uña en pinza, la nueva técnica *Ruiz* se indicaría en casos leves o moderados.

Para el razonamiento de la técnica se exponen dos grupos de estructuras alteradas en la uña en teja. Por un lado, estructuras blandas como los ligamentos interóseos laterales. Estos

ligamentos tienen expansiones a la lámina ungueal y al lecho ungueal, que han de ser liberadas. Los citados ligamentos originan fuerzas tensiles que producen y mantienen la deformidad de la uña en teja. A su vez, los ligamentos colaterales tienen expansiones a los ligamentos laterales, y lo mismo ocurre con el tendón del extensor propio del hallux. Todas estas estructuras anatómicas, el lecho y la matriz ungueal, los ligamentos laterales y colaterales y el del tendón del extensor propio del hallux, son las que denominaremos "grupo A" de tejidos blandos que producen y mantienen la uña en teja. Por este motivo es importante despegarlos incluso en la zona submatricial para el correcto manejo de la uña en teja. Por otro lado, la superficie dorsal de la falange ultra-curvada, la presencia de exóstosis dorsal y la morfología de las tuberosidades laterales o cóndilos de la base, componen las partes óseas a las que denominaremos "grupo B", y que podrían ser parte del origen de la deformidad ungueal. La presencia de osteofitos es frecuente, sobre todo cuando la falange está en hiperextensión. La nueva técnica actuaría en ambos grupos de estructuras, lo que podría conllevar una menor posibilidad de recidiva de la deformidad. Antes de elegir la nueva técnica se ha de evaluar la condición del dedo con afectación ungueal para elegir la técnica más apropiada, comprobando; 1) la existencia de patología ósea subyacente, 2) la concurrencia de desviación en cualquier plano del dedo afectado o sus contiguos, y 3) la presencia de deformidad de los bordes de la placa ungueal, para decidir si el tratamiento ha de ser bilateral o de un solo borde, etc.^{2,3,5}. En ocasiones, la concurrencia de otra patología asociada, además de la uña en teja, puede obligar a sumar otro procedimiento quirúrgico a la técnica *Ruiz*¹.

Así pues, el objetivo de este estudio fue describir e implementar una nueva técnica quirúrgica que corrija las alteraciones óseas y de partes blandas que favorecen la curvatura de la uña, y valorar el grado de dolor postoperatorio al mes y al año de la intervención, para comprobar su eficacia.

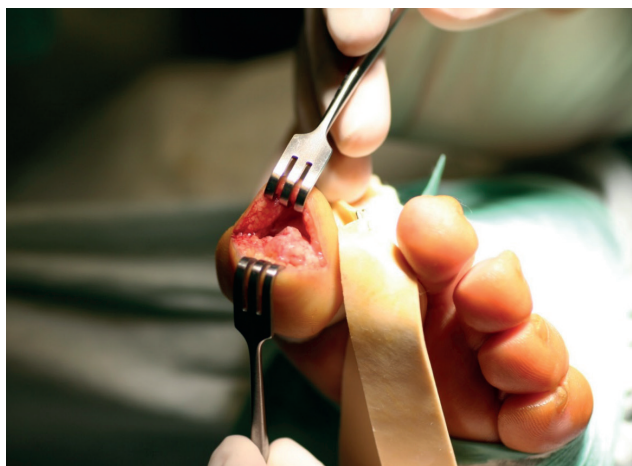
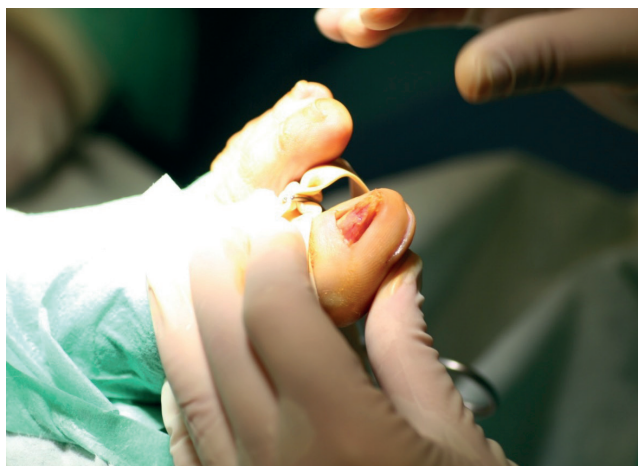

Figura 1. Imágenes intraoperatorias de la teguloplastia.

PACIENTES Y MÉTODOS

La técnica quirúrgica *Ruiz* se realizó previamente en uñas involutas de 12 piezas anatómicas cadavéricas optimizando el abordaje y verificando la posición de los implantes-guía (Figura 2).

El presente trabajo recoge datos correspondientes a 10 pacientes, 6 mujeres y 4 hombres, que presentaban en total 17 casos con deformidad de uñas en teja. Todos los pacientes acudieron en busca de tratamiento a la clínica privada de la autora principal del artículo (M.M.R.H.). Las cirugías y el seguimiento han tenido lugar entre mayo de 2016 y abril de 2019. El presente estudio se realizó respetando las recomendaciones internacionales sobre Investigación Clínica de la Declaración de Helsinki de la Asociación Médica Mundial.

Los criterios de inclusión fueron pacientes con deformidad de uña en teja u onicocriptosis crónica, de al menos 5 años de evolución, en los que el tratamiento conservador había fracasado o persistía dolor o infección. Todos los pacientes pasaron el test de Pfeiffer (Short Portable Mental State Questionnaire) confirmando máxima capacidad cognitiva para poder participar en el estudio⁵. Los criterios de exclusión fueron aquellos que contraindicaban una cirugía en el pie por condiciones médicas o incapacidad física o mental del paciente para seguir las indicaciones posoperatorias, en casos de cirugías previas en la uña con alteración anatómica⁶.

A los pacientes se les realizó el protocolo para cirugía ambulatoria del pie consistente en cumplimentar la historia clínica, realizar exploración radiográfica preoperatoria, intraoperatoria y postoperatoria, y dar consentimiento informado en referencia a la nueva técnica^{2,3}. La historia clínica registra procedimientos quirúrgicos previos, su evolución, seguimiento y las complicaciones, tanto las aportadas del paciente como las observadas por el cirujano, aunque estas no se refieran a patología de la uña.

Todas las intervenciones fueron realizadas por la autora principal del artículo, que estuvo en todo momento, hasta la fecha del alta, a cargo de los pacientes.

Técnica quirúrgica

La cirugía se realiza con el paciente en decúbito supino y bajo anestesia local, por infiltración troncular, del dedo afectado. Si a la técnica hubo que añadir otro procedimiento quirúrgico, se adecuó el bloqueo anestésico al tipo de cirugía que se iba a realizar^{4,7}. La técnica *Ruiz* es una técnica mínimamente invasiva, precisa incisiones de 1 o 2 mm que no requieren sutura posterior. Para realizarla con precisión son necesarios un ecógrafo y aparato rayos X, o Intensificador de imagen, motor quirúrgico con las piezas de mano adecuadas y, por ende, el set de implante de guías absorbible (Arthrex; Trim-It Drill Pin Disponibles®, Tampa, Florida, EE. UU.).

El primer paso de la nueva técnica es visualizar la matriz ungueal con el ecógrafo (Figura 3). La sonda utilizada es de 18 MHz, una vez localizada la zona matricial se delimita con un lápiz dermatográfico.

El segundo gesto quirúrgico es aplanar el aspecto dorsal de la falange distal con abordaje desde dos incisiones de 1 o 2 mm en el pulpejo o la zona distal, sirviéndonos con una fresa Shanonn® 44 o similar, y ayudándonos de visualización radiográfica intraoperatoria con el objetivo es dejar la faceta dorsal de la falange distal plana (Figura 4).

El tercer paso consiste en despegar los bordes laterales hasta la zona matricial. La disección incluye la desinserción de los ligamentos interóseos laterales^{8,9}. Consideramos de protocolo realizar una radiografía que muestre el resultado del fresado para documentar el acto quirúrgico^{2,3}.

El cuarto paso es realizar dos nuevas incisiones proximales a los bordes ungueales, medial y lateral, de 1 o 2 mm por las

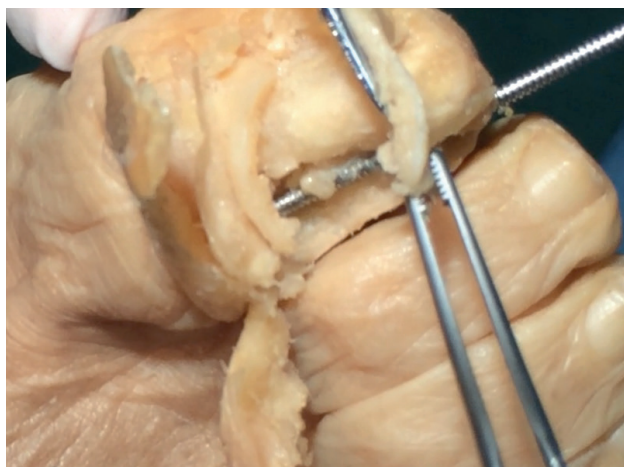


Figura 2. Diseción en cadáver verificando la adecuada colocación de los implantes-guía.

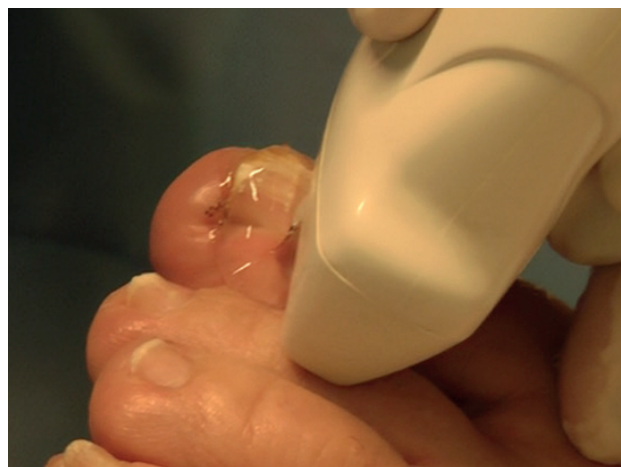

Figura 3. Localización de los extremos de la matriz ungueal con el ecógrafo.

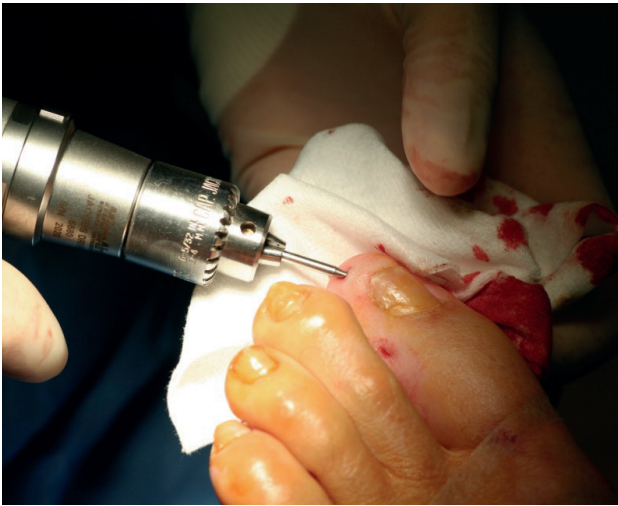

Figura 4. Aplanamiento de la cara dorsal de la falange distal por mínimas incisiones distales.

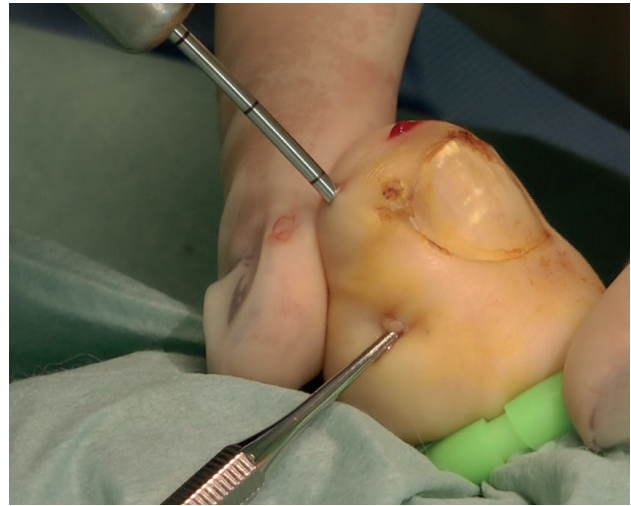

Figura 5. En proximal elevador tipo Freer preservando la matriz. En distal se introduce la aguja-guía de 100 mm con marcas cada 10 mm.

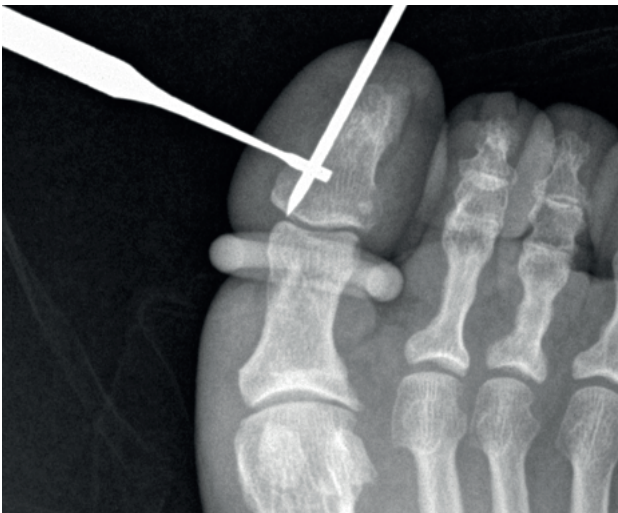

Figura 6. Rx dorso-plantar que confirma que la aguja-guía llega a la cortical de la base de la falange distal.

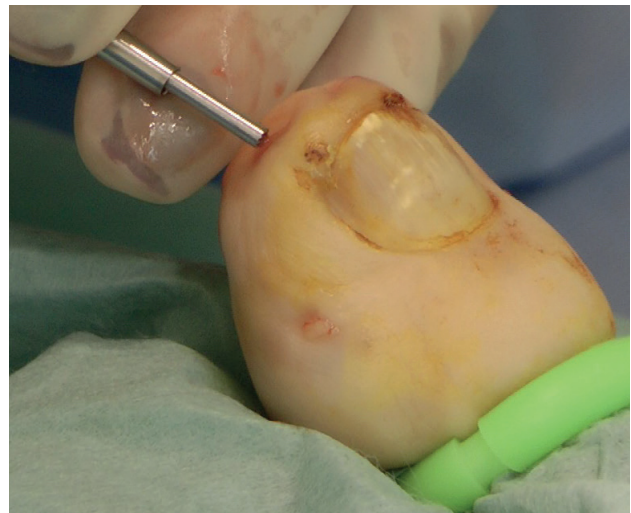

Figura 7. Impactando el extremo distal de la aguja absorbible después de ser cortada.

que introducir un elevador tipo Freer u osteotomo de 2 mm (Figura 5) para elevar y preservar la matriz ungueal.

El quinto paso es insertar una aguja-guía metálica desde la incisión distal del pulpejo, por debajo de la matriz ungueal, hasta insertarla en el cóndilo, medial o lateral, de la falange distal. Es aconsejable verificar por control radiográfico la inserción en el cóndilo sin llegar a invadir la articulación interfalángica (Figura 6), y medir la porción de aguja-guía metálica introducida. Seguidamente retiramos la aguja-guía metálica y, sin perder referencias espaciales, introducimos el implante-guía absorbible definitivo, pasando por debajo de la matriz ungueal hasta insertarlo en el cóndilo de la falange. Para estimar la profundidad en el cóndilo tomamos como referencia la medida tomada con la aguja-guía metálica. Se

corta el implante absorbible lo más cerca posible de la cortical ósea, de modo que quede bajo el tejido blando que forma el pulpejo, para lograrlo se utiliza el impactador que se incluye en el set de elección (Figura 7).

Finalizada la intervención, protegemos las incisiones con puntos adhesivos y se aplica un vendaje semicompresivo del dedo, permitiendo al paciente la deambulación inmediata, sin necesidad de elementos de descarga^{2,3}.

Variables analizadas y análisis de los resultados

Se registraron las variables de edad, sexo y el dolor aquejado de los pacientes intervenidos. Para evaluar el dolor

que manifestaban los pacientes se utilizó la Escala Visual Analógica (EVA). Esta valoración del dolor mediante la escala EVA fue realizada a todos los pacientes antes de la intervención (EVA preoperatoria), al mes de la intervención (EVA 1 mes) y al año de la intervención (EVA 1 año). Igualmente, y previo a la cirugía, todos los pacientes pasaron el test de Pfeiffer.

Se realizó un análisis descriptivo de las principales variables de estudio recogidas (mediante la mediana y el rango) y se realizó un análisis inferencial de la escala EVA en los periodos de seguimiento. Para este último análisis se efectuó el test de significación de la hipótesis nula mediante la prueba de los rangos con signo de Wilcoxon como prueba no paramétrica para medir el análisis del cambio de EVA en muestras relacionadas. Se realizó esta prueba específicamente para EVA preoperatorio vs. EVA 1 mes y para EVA preoperatorio vs. EVA 1 año. La hipótesis nula planteada fue que no existían diferencias en los valores de la EVA preoperatoria con respecto a los valores postoperatorios al mes y a los 12 meses de la intervención. El análisis fue realizado con el programa informático SPSS v. 22 (IBM Corp, Armonk, EE. UU.).

RESULTADOS

La media de edad de los 10 pacientes fue de 50.5 años, (mediana 51 años, rango 25 - 75 años). La mediana del tiempo de seguimiento fue de 12 meses. En todos los pacientes la intervención se realizó sobre el primer dedo del pie (hallux). En 8 de los casos se intervino en pie derecho (47,1 %) y en 9 casos se intervino el pie izquierdo (52,9 %); en nueve de los pacientes (90 %) se intervino la uña del hallux de ambos pies.

La media para el valor EVA del preoperatorio resultó ser 7.53 ± 1 (rango, 6-9). El valor EVA al primer mes posoperatorio fue significativamente menor, con un valor de 0.35 ± 0.60 (rango 0-2), $Z = -5,119$, $p < 0,001$. El valor EVA al año de la intervención también fue significativamente menor que en el preoperatorio, siendo de 0.29 ± 0.84 (rango 0-3), $Z = -5,232$, $p < 0,001$. La prueba de los rangos con signo de Wilcoxon mostró diferencias estadísticamente significativas entre EVA preoperatoria y EVA al primer mes posoperatorio y el EVA al año posoperatorio, según quedan reflejados en la Tabla I.

DISCUSIÓN

Los objetivos de los gestos quirúrgicos de la técnica Ruiz fueron reducir la deformidad ósea para reconstruir un lecho plano para la placa ungueal, eliminar adherencias responsables de la malformación ungueal y mantener durante largo tiempo, hasta su reabsorción, una guía o tutor para la nueva lámina ungueal con el material absorbible implantado. Además de la corrección de estos factores extrínsecos, para conseguir este efecto hay que valorar y corregir los factores extrínsecos o externos, como el calzado inadecuado, medias compresivas, traumatismos repetitivos, alteraciones biomecánicas, etc.

La técnica Ruiz ha sido capaz de aliviar la sintomatología dolorosa de los 10 pacientes tratados. Preoperatoriamente, la puntuación media de dolor estaba en 7.53 (dolor severo), mientras que a las cuatro semanas el dolor postoperatorio era de 0.35 (dolor leve). Al año de la cirugía, el 80 % de los pacientes estaban libres de dolor, y dos de los pacientes, con cirugía en ambos pies, referían un dolor de 2 en la escala EVA, arrojando una puntuación global media EVA de 0.29. En los dos pacientes con dolor residual un año después de la cirugía el dolor se redujo en más del 65 %. Al año de la intervención ningún paciente manifestó limitaciones para el desarrollo de la actividad física o el uso del calzado habitual, la deformidad de uña en teja se corrigió. De 17 casos tratados, se ha producido la corrección de la uña en el 88.24 % de los casos. En 2 casos se observó la migración del implante-guía y fueron retirados a los 4 meses posoperatorios, aunque se produjo corrección de la lámina ungueal y los pacientes obtuvieron un significativo 65 % de alivio del dolor. Las Figuras 8 y 9 muestran algunos de los resultados obtenidos, con la normalización de la forma y curvatura de las láminas ungueales de estos pacientes. En otros 2 casos, se retiró el implante-guía a los 24 meses, ya que se movió de su lugar de colocación, produciendo molestias en el pulpejo del dedo, pero se mantuvo la corrección de la uña involuta.

Las agujas absorbibles son lisas, motivo por el que se salieron en 2 casos. Por este motivo la autora, con el objetivo de conseguir una mejor fijación en los cóndilos, intentó realizar unas muescas de agarre que no dieron resultado al introducir las agujas. Se precisa de un implante absorbible con unos pasos de rosca en el extremo para dar mayor estabilidad en los pocos milímetros que tiene de fijación en el cóndilo de la

Tabla I. Prueba de rangos con signo Wilcoxon (n = 17)

	Media	Desviación típica	Mínimo	Máximo	EVA preop vs. EVA 1 mes $Z = -5,119; p < 0,001$
EVA preop	7.53	1.00	6.00	9.00	
EVA 1 mes	0.35	0.60	0.00	2.00	EVA preop vs. EVA 1 año $Z = -5,232; p < 0,001$
EVA 1 año	0.29	0.84	0	3.00	

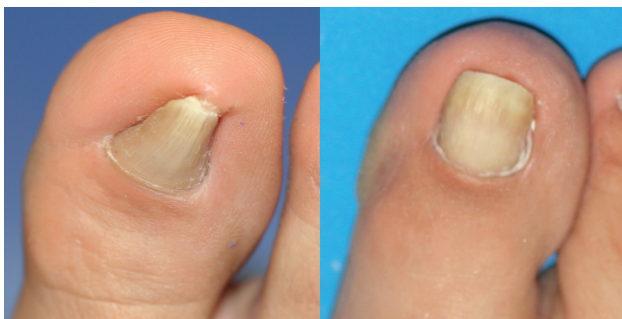

Figura 8. Imágenes clínicas de un caso, preoperatorias y 1 año postoperatoria, visión dorso-plantar y antero-posterior.

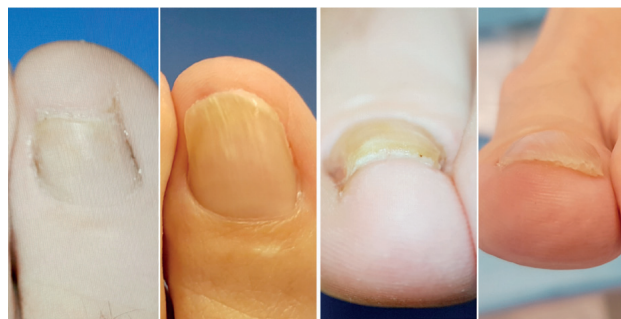

Figura 9. Imágenes clínicas de un caso, preoperatoria y 1 año posoperatoria, visión dorso-plantar.

falange o un nuevo componente con un proceso de degradación o absorción que comprometa la estabilidad, confiamos en los frutos de I+D de los laboratorios.

La realización de la técnica precisa destreza y perseverancia por parte del cirujano para visualizar y proteger en su integridad a la matriz ungueal. Dado que es una nueva cirugía mínimamente invasiva, es recomendable realizarla previamente tutelada y en piezas anatómicas, hasta verificar que la curva de aprendizaje es óptima para su realización en pacientes.

A las 24 horas se permite al paciente hacer sus actividades cotidianas y puede lavar sus pies en 48 horas. Tras la curación la cicatriz es imperceptible, en nuestra casuística no ha habido ninguna complicación en ese sentido.

En conclusión, debido al resultado estético y al grado de satisfacción de los pacientes tratados con la técnica "Ruiz", damos a conocer a los profesionales esta nueva técnica como alternativa de cirugía reconstructiva de la uña en teja, con la sugerencia de compartir sus resultados para una mejor evaluación de la eficacia del procedimiento. Así, mediante esta nueva técnica, se ha conseguido corregir la uña en teja, modificando los factores intrínsecos predisponentes, dando paso a la formación de una nueva uña recta, plana y sin sintomatología dolorosa.

AGRADECIMIENTOS

La técnica *Ruiz* debe su nombre al Dr. Julio López Morales (D.E.P.), quien instó a la autora a que pusiera su apellido a la

técnica. Por este motivo, y dada la elevada calidad humana del Dr. Julio López Morales, dicha técnica está dedicada a él, con todos los honores que se merece.

BIBLIOGRAFÍA

1. Butterworth R. Atlas a color y texto de cirugía del antepié. Madrid: Orto-ten Editores; 1992. p. 35-91.
2. Crislip TW, Boberg JS. Nail Surgery. Comprehensive Textbook of Foot and Ankle Surgery. Philadelphia: McGlamry's editor; 2012. Cap 11.
3. Kosaka M, Asamura S, Wada Y, Kusada A, Nakagawa Y, Isogai N. Pincer nails treated using zigzag nail bed flap method: results of 71 toenails. *Dermatol Surg.* 2010;36(4):506-11. DOI: 10.1111/j.1524-4725.2010.01478.x.
4. Ruiz M. Teguloplastia: nueva cirugía reconstructiva para la uña en teja. Resultados de 19 casos en 10 pacientes. *Rev Esp Podol.* 2016;27(2):53-8. DOI: 10.1016/j.repod.2016.11.001.
5. Martínez de la Iglesia J, Dueñas Herrero R, Onís Vilches MC, Aguado Taberné C, Albert Colomer C, Luque Luque R. Adaptación y validación al castellano del cuestionario de Pfeiffer (SPMSQ) para detectar la existencia de deterioro cognitivo en personas mayores e 65 años. *Medicina Clínica* 2001;117(4):129-34. DOI: 10.1016/S0025-7753(01)72040-4.
6. García Carmona FJ, Pascual Huerta J, Fernández Morato D, Trincado Villa L, Arcas Lorente C. Anatomía quirúrgica ungueal. *Rev Esp Podol.* 2015;26(2):64-74.
7. Mizel MS. Anatomy and pathophysiology of the lesser toes. In *Operative Foot Surgery*. Philadelphia: WB Saunders; 1993. p. 84-5.
8. Morgan AM, Baran R, Haneke E. Anatomy of the nail unit in relation to the distal digit. *A Text and Atlas*. Philadelphia. Lippincott Williams and Wilkins; 2001. p. 1-28.
9. Palomo-López P et al. Artículo Asociación anatómica de la matriz de la uña proximal al tendón extensor pollicis longus: estudio morfológico e histológico. *J Clin Med.* 2018;7(12):46-9.