

# POROQUERATOSIS DE MIBELLI: A PROPÓSITO DE UN CASO CLÍNICO

María Rodríguez Castaño<sup>1</sup>, Paula Gómez Lozano<sup>2</sup>.

1. Graduada en Podología por la Universidad de Sevilla.
2. Graduada en Podología por la Universidad de Sevilla.

## CORRESPONDENCIA

María Rodríguez Castaño  
E-mail: mery\_alive@hotmail.com

Paula Gómez Pizarro  
E-mail: 27glpau@gmail.com

## RESUMEN

La poroqueratosis es un trastorno hereditario de la queratinización, descrita por Mibelli. Actualmente se describen múltiples variantes clínicas; todas representadas por una lesión primaria común: la pápula hiperqueratósica. El diagnóstico se confirma con la histopatología, donde se aprecia la laminilla cornioide, el hallazgo más representativo de la dermatosis. La frecuente recurrencia, su potencial carácter pre-neoplásico, así como la dificultad para su diagnóstico diferencial, por su similitud con otras patologías comunes entre las que se encuentran la hiperqueratosis plantar y la psoriasis, hacen de esta patología un problema complejo para el podólogo.

En cuanto a la pauta de tratamiento podemos afirmar, en base a la evidencia científica revisada, que el tratamiento con 5-Fluorouracilo demuestra ser el de elección para la poroqueratosis de mibelli. En cuanto a la terapia fotodinámica, se considera una buena opción terapéutica complementaria a la farmacología tópica.

El objetivo de este artículo por tanto, es reconocer las distintas formas de poroqueratosis, orientar hacia su diagnóstico y establecer un tratamiento definitivo de referencia.

## PALABRAS CLAVE

Poroqueratosis; Pápula queratósica; Lamela cornioide; Dermatitis; 5 fluorouracilo.

## ABSTRACT

Porokeratosis is an inherited disorder of keratinization, described by Mibelli. Multiple clinical variants are currently described; all represented by a common primary lesion: the hyperkeratotic papule. The diagnosis is confirmed by histopathology, where cornoid foil is appreciated, and more representative finding dermatoses. The frequent recurrence, their potential pre-neoplastic nature and the difficulty of differential diagnosis, for its similarity to other common diseases among which are plantar hyperkeratosis and psoriasis pathology make this a complex problem for the podiatrist.

Regarding the treatment regimen we can say, based on the evidence reviewed, the treatment with 5-fluorouracil proves to be the choice for porokeratosis of Mibelli. As for the photodynamic therapy, it is considered good complementary treatment option to topical pharmacology.

The aim of this paper therefore is to recognize the various forms of porokeratosis, guide to diagnosis and treatment of a definitive reference.

## KEY WORDS

Porokeratosis; Keratotic papule; Cornoid lamella; Skin disease; 5-fluorouracil.

## DEFINICIÓN

La poroqueratosis es un trastorno de la queratinización de carácter adquirido o hereditario<sup>1</sup>. Su nombre se le atribuye a Vittorio Mibelli (1893) quien consideró que la misma se originaba en el "poro" sudoríparo de la piel, idea que hoy día ha quedado refutada<sup>2</sup>.

## CLÍNICA

Existen múltiples variantes clínicas descritas a día de hoy. La lesión primaria, común a todas ellas, está representada por placas únicas o escasas en número, de varios centímetros, morfología anular, parduzcas, que aumentan lentamente de tamaño formando placas anulares irregulares con un centro atrófico liso, siendo ésta la expresión del crecimiento centrífugo de las lesiones. La medida de las mismas oscila de escasos milímetros a varios centímetros. El borde, hiperqueratósico y sobreelevado, está bien demarcado y presenta más de 1 mm de altura. En este borde se halla el elemento patognomónico de la enfermedad, la "laminilla cornoide"<sup>3</sup>.

El diagnóstico diferencial con cualquier otra dermatosis se debe a un discretísimo anillo queratósico periférico<sup>4</sup>.

Estas lesiones suelen comprometer extremidades, especialmente miembros inferiores; incluyendo palmas y plantas. En la planta de los pies genera formas hiperqueratósicas y verrugoides<sup>5</sup>, siendo difícil su diagnóstico diferencial. En las uñas suele haber opacidad de la lámina ungueal, estrías longitudinales, hiperqueratosis subungueal e incluso la pérdida de las mismas<sup>6</sup>.

Otras localizaciones bastantes menos frecuentes son la cara, labios, mucosa oral, genital y conjuntival. En mucosas puede simular lesiones leucoplasiformes o erosivas circinadas, en donde la hiperqueratosis es menos evidente. Cuando afecta el cuero cabelludo suele dejar alopecia cicatrizal<sup>7</sup>.

Las lesiones son asintomáticas, aunque algunos de los pacientes pueden referir prurito<sup>8</sup>.

## ETIOLOGÍA Y PATOGENIA

La etiopatogenia es aún desconocida, no obstante la teoría de Reed y Leone postula, para todas las variantes de poroqueratosis, que un clon mutante de células epidérmicas se expande hacia la periferia, en forma parecida a una queratosis actínica, conduciendo esto a la formación de la lámina cornoide<sup>9</sup>.

La tendencia a desarrollar clones anormales es probablemente genética, sin embargo, se requieren factores adicionales que actúen en forma de "gatillos", para producir las lesiones de poroqueratosis<sup>10</sup>. Estos factores desencadenantes serían la radiación ultravioleta, diversas causas de inmunosupresión: infección por el virus del HIV, insuficiencias hepática o renal crónicas, trasplante de órganos y quimioterapia<sup>11</sup>. Otros factores mencionados son: hemopatías, neoplasias, diuréticos tiazídicos, exposición a rayos X e incluso a radiación con electron beam<sup>5</sup><sup>12</sup>.

En general, se manifiesta en la infancia, entre

la primera y segunda décadas de la vida. Afecta con mayor frecuencia al sexo masculino, con predominio 3:1. Se describen casos esporádicos de aparición en la adultez, donde no hay antecedentes familiares, asociados a inmunosupresión: trasplantes, HIV y otras patologías.

## HISTOPATOLOGÍA

En todos los tipos de poroqueratosis el hallazgo común y característico es la laminilla cornoide, que representa la explicación patológica del borde elevado periférico de las lesiones. Se trata de una columna compacta de células paraqueratósicas inclinadas sobre el estrato córneo ortoqueratósico circundante, con ausencia de la capa granulosa en su base y presencia de disqueratosis y queratinocitos vacuolados. Se observa en la epidermis vecina acantosis e hiperqueratosis. En el centro de la lesión se presenta atrofia y licuefacción de la capa basal, e infiltrado inflamatorio y dilatación capilar en la dermis papilar subyacente<sup>13</sup>.

La clínica y el hallazgo histológico de la laminilla cornoide configuran el diagnóstico de esta lesión.

## CLASIFICACIÓN

Se distinguen seis variantes clínicas principales que se clasifican según la edad de inicio, la morfología y la distribución de las lesiones a saber: poroqueratosis clásica de Mibelli, poroqueratosis superficial diseminada, poroqueratosis actínica superficial diseminada (PASD), poroqueratosis lineal, poroqueratosis palmo-plantar diseminada y poroqueratosis punteada palmo-plantar<sup>14</sup>.

**1. Poroqueratosis de Mibelli clásica:** Puede aparecer a cualquier edad, generalmente desde la niñez, pero en los casos que no tienen antecedentes familiares el inicio es tardío, es más común en hombres que en mujeres, la poroqueratosis de Mibelli clásica ocupa un 36% de todos los casos de poroqueratosis reportados. Se encuentra generalmente una lesión solitaria usualmente confinada a las extremidades, pueden encontrarse lesiones en palmas y plantas, ocurren también en cara, glande, pene, incluso mucosa oral. Las formas gigantes son comunes en los pies. Inician como pápulas asintomáticas, que lentamente tienen un crecimiento centrífugo, formando placas alopécicas en su centro, ligeramente atróficas, e hipopigmentada. Ocasionalmente el área central puede ser hiperpigmentada o hipertrófica. El borde puede ser redondeado, serpinginoso, o anular. En formas gigantes de la enfermedad el borde puede ser muy elevado, llegando a ser hasta de 1 cm.

**2. Poroqueratosis superficial y diseminada eruptiva de Respighi:** De herencia autosómica dominante. Son excepcionales los casos esporádicos que han sido asociados a cirrosis hepática, amiloidosis cutánea e inmunosupresión secundaria a tratamiento con etamecep<sup>15</sup>. Comienza en la primera infancia o la pubertad,

afecta con mayor frecuencia a hombres en una proporción de 2:1. Se caracteriza por presentar pápulas superficiales, de 1-3 mm de diámetro, color pardo, pardo-rojizas o piel normal, con centro atrófico y deprimido y borde hiperqueratótico. A diferencia de la poroqueratosis de Mibelli clásica, las lesiones son múltiples. Generalmente compromete tronco, extremidades y cara de forma bilateral y simétrica<sup>16</sup>. El 15% de los pacientes con lesiones generalizadas presentan compromiso facial<sup>17</sup>. Las formas localizadas en la cara son extremadamente infrecuentes. Estas lesiones asintomáticas, son de menor tamaño que las previamente descritas y comprometen: dorso de la nariz y la región malar<sup>18</sup>.

### 3. Poroqueratosis actínica superficial diseminada (PASD):

Es la forma clínica más frecuente. Se la denominó así por la extensión de las lesiones y la aparición de las mismas en áreas expuestas al sol. De inicio en la tercera y cuarta décadas de la vida, afecta con escaso predominio al sexo femenino, incidiendo con mayor frecuencia a personas con fototipos I-II y origen generalmente mediterráneo. La fase evolutiva temprana, está representada por pápulas pequeñas que miden entre 1-3 mm de diámetro, anulares con centro atrófico, deprimido, anhidrótico, hipo o hiperpigmentado. Rodeado por un borde queratósico, ligeramente sobreelevado, que genera un resalto al tacto, cubierta por una coloración de la piel que oscila entre normal y eritemato-parduzco. A través del tiempo, estas lesiones crecen de forma centrífuga irregular, dando configuraciones circinadas muy numerosas. En sujetos con fototipos altos (III-IV) las lesiones son escasas, debido al efecto protector que ejerce la melanina contra los rayos UV. Compromete sitios fotoexpuestos de forma bilateral, siendo más numerosas en superficies extensoras de piernas y brazos. Característicamente respetan cuero cabelludo, cara, axilas, ingles y mucosas<sup>19</sup>.

### 4. Poroqueratosis palmo plantar diseminada:

Es la forma menos frecuente de poroqueratosis. La enfermedad por lo general se instala en la adolescencia o juventud, entre los 15 y 25 años, aunque hay casos reportados de inicio tardío. Afecta a ambos sexos por igual, aunque tiene un ligero predominio sobre el sexo masculino. De herencia autosómica dominante, aunque hay casos esporádicos, que resultan de mutaciones genéticas espontáneas. Es de inicio palmo plantar, las lesiones se generalizan gradualmente, extendiéndose a tronco y extremidades. Hay casos descritos en los que las lesiones comprometen inicialmente tronco y extremidades, con posterior extensión hacia palmas y plantas<sup>20</sup>. Se presenta con pápulas de 1-3 mm de diámetro, redondeadas, de coloración blanco-grisácea o parduzca, cuyo centro presenta una depresión central, delimitadas por un borde queratósico de 1 mm de altura, que ocasionalmente presenta un surco central. Las lesiones acrales suelen ser más queratósicas, con el borde más pronunciado en comparación

a las de extremidades y tronco. Estas últimas suelen ser muy numerosas y generalizadas, con compromiso bilateral y simétrico, clínicamente similares a las de la poroqueratosis actínica superficial diseminada. Suelen tener crecimiento centrífugo y pueden llegar hasta 1 cm de diámetro. Puede haber compromiso de mucosas, donde se observan lesiones en forma de anillos opalescentes y bordes hiperhémicos<sup>21</sup>. El curso clínico es persistente y progresivo a lo largo de la vida. Las lesiones pueden ser asintomáticas, aunque con frecuencia son pruriginosas<sup>22</sup> y en ocasiones disestésicas. Al igual que otras formas de poroqueratosis, la inmunosupresión y la radiación ultravioleta pueden desencadenar la enfermedad, en una persona genéticamente dispuesta. En el 10% de los casos las lesiones pueden evolucionar a una neoplasia cutánea maligna, carcinoma espinocelular superficial.

### 5. Poroqueratosis punteada:

Afecta un amplio rango etario que comprende personas entre 12 y 75 años, aunque suele comenzar en la adolescencia. Sin predilección racial, compromete con mayor frecuencia a mujeres. De etiología aún incierta, de origen hereditario o idiopático, muchos autores siguen clasificando a esta entidad en el capítulo de las queratodermias palmo-plantares. Un estudio reciente demostró la presencia de queratina 6 y 16, marcadoras de la existencia de un proceso hiperproliferativo<sup>23</sup>. Clínicamente presenta pápulas queratósicas firmes, de color piel normal o parduzca, de 0,2 a 1 cm de diámetro, firmes al tacto. Las lesiones recuerdan a las púas de una caja de música<sup>24</sup>. Se pueden observar múltiples hoyuelos, con tapones queratósicos diminutos, con borde sobreelevado. Estas lesiones comprometen palmas y plantas, cara lateral de dedos de manos y pies, pueden dibujar figuras lineales o confluír en placas. Son asintomáticas y no generan incapacidad. La poroqueratosis punteada debe diferenciarse de la queratodermia punteada con estudio histopatológico, ya que, son clínicamente indistinguibles y esta última suele asociarse a neoplasias internas.

### 6. Poroqueratosis lineal:

Es una variante infrecuente de poroqueratosis, su frecuencia se estima entre el 3,5% y el 17,4% del total de casos de poroqueratosis<sup>25</sup>. Suele comenzar en el nacimiento, infancia o de forma brusca en la adultez. De herencia autosómica dominante, incluso fue observado en gemelos monocigóticos. Clínicamente se caracteriza por lesiones anulares de 0,5 a 1 cm de diámetro, con un borde queratósico de 1 mm de alto, variables en número. En la infancia suelen comenzar en forma de pequeñas pápulas eritemato-parduzcas, que crecen en forma centrífuga y se agrupan formando grandes placas, más evidentes con el paso del tiempo. El centro de las lesiones suele ser atrófico, deprimido, anhidrótico y sin pelo<sup>26</sup>. Generalmente compromete extremidades inferiores en niños y adolescentes, siguiendo una distribución las líneas de Blaschko<sup>27</sup>, estrictamente unilateral, en ocasiones puede involucrar hasta el hemicuerpo completo. Existe caso

clínico descrito donde el paciente presentaba alteración ungueal: onicodistrofia, estrías longitudinales y placa ungueal deprimida<sup>28</sup>. El riesgo de malignización de las lesiones es elevado, aproximadamente del 20%. Las lesiones que tienen largo tiempo de evolución, coalescentes, en extremidades serían las que tendrían mayor riesgo de transformación neoplásica<sup>29</sup>. Debido a su configuración lineal y única, es importante tener en cuenta los siguientes diagnósticos diferenciales: nevo epidérmico verrucoso lineal y nevo epidérmico verrucoso lineal inflamatorio, liquen estriado, liquen plano, elastosis perforante serpiginosa, enfermedad de Darier lineal, nevo "unius lateris", verrugas planas, verrugas vulgares en mosaico en planta de pie.

## TRATAMIENTO

El tratamiento varía en función del paciente, el tamaño de lesión, la localización anatómica, las consideraciones funcionales estéticas y el riesgo de transformación maligna<sup>30</sup>.

La base de cualquier tratamiento incluye emolientes, protección solar y ropa adecuada. Se pueden emplear tratamientos tópicos, sistémicos, quirúrgicos y otros como la terapia fotodinámica.

### 1. TÓPICOS:

- I) **5-Fluorouracilo:** ha revelado remisión de las lesiones en todos los tipos de poroqueratosis. Se debe aplicar diariamente, hasta que produzca reacción inflamatoria. Debido a la irritación que genera, no se puede aplicar sobre zonas extensas. Se ha descrito su asociación con tretinoína, tazaroteno o ácido salicílico tópicos y terapia fotodinámica<sup>31</sup>.
- II) **Análogos de la vitamina D:** el calcipotriol y el tacalcitol han revelado buenos resultados, con un periodo de tratamiento de tres a seis meses, principalmente en pacientes con poroqueratosis actínica superficial diseminada. Su efecto residiría en la corrección transitoria de la proliferación celular y la queratinización. En ciertos pacientes la combinación en gel de calcipotriol e isotretinoína les produce un rápido alivio de los síntomas<sup>32</sup>.
- III) **Corticoides:** los glucocorticoides en crema o intralesionales tienen exclusivamente efecto antiinflamatorio atenuando el prurito<sup>33</sup>.
- IV) **Diclofenac:** este antiinflamatorio inhibe el metabolismo del ácido araquidónico y consecuentemente, reduce los metabolitos con efectos sobre la carcinogénesis<sup>31</sup> desarrollaron un estudio durante un periodo de seis meses en ocho pacientes con PASD, aplicando diclofenac al 3% en gel dos veces por día. Como resultado se observó que uno sólo de los pacientes mostraba mejoría clínica de las lesiones sin resolución completa del cuadro. Confirmándose por tanto, que el diclofenac al 3% en gel no es efectivo para tratar la PASD. A pesar de ello, se considera una opción terapéutica más actualmente para el tratamiento de la poroqueratosis<sup>34</sup>.

- V) **Imiquimod 5%:** es especialmente útil en dermatosis donde el sistema inmune juega un papel significativo. Si bien no existe suficiente experiencia a nivel mundial en el tratamiento con imiquimod, algunos autores como Marini, 2012 sugieren que al corregir los factores patogénicos implicados en el desarrollo de las poroqueratosis, se aproximaría a una solución más duradera de esta entidad<sup>35</sup>.
- VI) **Retinoides:** tales como la tretinoína, funcionan como queratolíticos, no curan las lesiones pero sí que ayudan a una mejora cosmética. Como se mencionó anteriormente, se han descrito excelentes resultados asociándolos con 5-fluorouracilo, con gran efecto terapéutico<sup>36</sup>.
- VII) **Otros queratolíticos:** a destacar el ácido salicílico y el lactato de amonio. Ayudan a la mejoría cosmética, así como a la remisión de los síntomas.

### 2. SISTÉMICOS:

- I) **Retinoides orales:** isotretinoína, etretinato y acitretin. Su uso produce un efecto que se basa en la corrección de las alteraciones de la queratinización, con la consecuente desaparición de las lesiones de poroqueratosis, pero no del gen mutado. Se administra en pacientes inmunocomprometidos, debido a su mayor riesgo de degeneración maligna de las lesiones, pacientes con lesiones muy extendidas o con antecedente de degeneración maligna. Su uso se recomienda en pacientes con antecedente de más de cinco neoplasias cutáneas como medida profiláctica. La isotretinoína oral en dosis de 20 mg/día sola o en combinación con 5-fluorouracilo, es un tratamiento efectivo en pacientes con poroqueratosis actínica superficial diseminada y poroqueratosis palmo-plantar diseminada, aunque provoca erosiones y quemaduras<sup>37</sup>.
- II) **Sirrolimus:** tratamiento que se establece para pacientes inmunosuprimidos, poroqueratosis y antecedentes de cáncer de piel<sup>38</sup>.

### 3. QUIRÚRGICOS:

- I) **Criocirugía:** tratamiento útil en PASD y poroqueratosis palmo-plantar diseminada<sup>39</sup>.
- II) **Electrocoagulación y curetaje:** asociados o no a dermoabrasión. Indicado para pequeñas lesiones y en aquellas donde la criocirugía ha sido poco efectiva<sup>40</sup>.
- III) **LASER CO2, Dye-LASER, Nd-YAG, Q-switched ruby:** se utiliza en pacientes con lesiones recalcitrantes las cuales no responden a otros tratamientos. Ofrecen muy buenos resultados pero presentan rápida recaída
- IV) **Terapia fotodinámica (TFD):** se trata de un tratamiento novedoso<sup>41</sup>. empleado para tratar algunos tipos de cáncer de piel, queratosis actínicas y acné. Hay publicaciones donde su uso está recomendado para tratar algunas formas de poroqueratosis como la de Mibelli o la PASD, aunque con posteriores recaídas. Otros aluden resultados poco satisfactorios, por lo que desaconsejan su uso<sup>42</sup>.





## DIAGNÓSTICO DIFERENCIAL CON

## HIPERQUERATOSIS PLANTAR Y PSORIASIS

Debido a la dificultad del diagnóstico diferencial con otras dermatopatías, es necesario realizar una tabla explicativa con las respectivas características clínicas e histopatológicas de las patologías con características clínicas similares<sup>43</sup>.

Desde el punto de vista clínico se debe distinguir principalmente de la hiperqueratosis (trastorno caracterizado por el engrosamiento de la capa externa de la piel, que está compuesta de queratina) y de la psoriasis vulgar (afección cutánea que provoca irritación y enrojecimiento de la piel. Se presentan parches gruesos de color plateado-blanco con piel roja y escamosa, llamados escamas.). Desde el punto de vista microscópico, el diagnóstico diferencial se establece con lesiones que pueden presentar laminilla corneíde, como el nevus poroqueratósico.

POROQUERATOSIS	HIPERQUERATOSIS
Histopatológicamente se observa en todos los tipos de poroqueratosis la <b>laminilla corneíde</b>	Histopatológicamente se observa <b>aumento</b> de las capas de <b>queratina</b>
<b>Placa eritematosa</b>	<b>Placa opaca o amarillenta</b>
<b>Bordes levantados</b>	<b>Capa dura de queratina</b> sin hundimiento del estrato córneo
Gruesa <b>escama blanquecina</b>	
	

PSORIASIS
<b>Epidermis engrosada</b> con <b>acantosis</b> . Las papilas dérmicas están próximas a la superficie y muy vascularizadas.
<b>Hiperqueratosis</b> o paraqueratosis y el estrato granuloso está disminuído o ha desaparecido.
Placa entre <b>rojiza - rosada</b>
<b>Bordes levantados y gruesos</b>
Seca y cubierta con piel descamativa y plateada ( <b>escamas</b> )


Tabla 1. Diagnóstico diferencial entre poroqueratosis, hiperqueratosis y psoriasis.

## CASO CLÍNICO

Mujer de 52 años, sin antecedentes personales de interés, que acude a consulta por la presencia de una dermatosis de aproximadamente 10 años de evolución en el lateral del tobillo del pie derecho que a decir de la paciente "se fue extendiendo", y que nunca ha referido sintomatología.

Hace 6 años, las lesiones fueron diagnosticadas y tratadas como placas psoriasisicas propias de la psoriasis vulgar, sin obtenerse remisión o mejoría de la patología por parte de la paciente durante el tiempo que duró el tratamiento.

Una vez en consulta, se procede a la exploración clínica, observándose varias lesiones cutáneas en la cara lateral del talón del pie derecho, con un crecimiento progresivo de las mismas a lo largo de los 5 últimos años. Se trataba de 2 placas redondeadas, de bordes bien definidos, de 5x4 cm de tamaño, de fondo ligeramente eritematoso a la luz, cuyo centro es ligeramente atrófico, alopecíco, con escamas, y un borde circinado, bien definido, elevado e hiperqueratósico. El resto de piel y anexos no presentaban alteraciones.

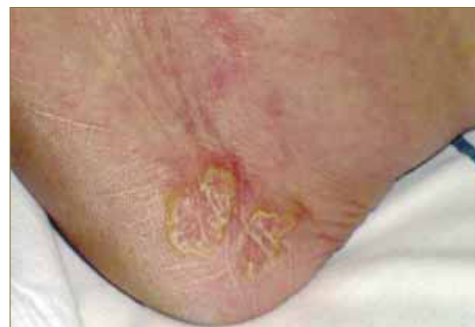

Figura 1. Aspecto de las lesiones en el lateral del tobillo.

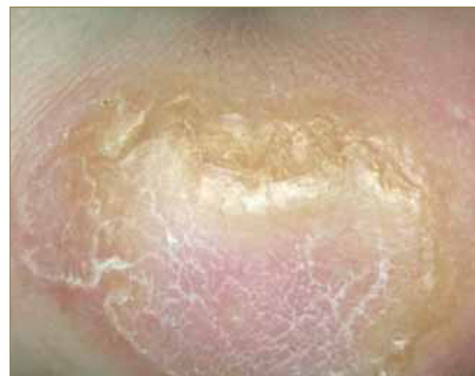

Figura 2. Visión aumentada de las lesiones.

## HISTOPATOLOGÍA

Para el estudio de dichas lesiones se tomó una biopsia, cuyo informe histológico reportó una epidermis con hiperqueratosis y focos de paraqueratosis, hipergranulosis y acantosis moderada a expensas de los procesos interpapilares, los cuales en algunas áreas se anastomosan entre sí atrapando parte de las papilas. En algunas áreas la columna de hiperqueratosis con paraqueratosis se invagina hacia la epidermis. La dermis tiene papilomatosis, dermis papilar y subpapilar con numerosos vasos dilatados, algunos congestionados e infiltrado linfocitario moderado.

## DIAGNÓSTICO

Con los anteriores datos clínicos e histopatológicos se llegó al diagnóstico de poroqueratosis de Mibelli clásica.

## TRATAMIENTO

Una vez que la patología fue diagnosticada, se decidió poner en marcha una pauta de tratamiento que constó de medidas higiénico-sanitarias y terapia física junto a farmacología tópica:

- 1. Medidas higiénico-sanitarias:** Se pautó a la paciente el uso continuado (2 veces al día) de emolientes (urea al 10%) y la protección solar con filtros solares (SPF 50). Los calcetines deberían ser de fibras naturales, evitando cualquier material sintético que pudiera provocar la irritación de la zona.
- 2. Farmacología tópica (1ª semana de tratamiento):** Aplicación en las lesiones de 5-Fluorouracilo durante 1 semana, ya que apoyándonos en la evidencia científica, es ésta la opción terapéutica que más casos de curación ha reportado.
- 3. Terapia física (2ª y 3ª semana de tratamiento):** Terapia fotodinámica (TFD). En la primera sesión se procedió a la aplicación de una crema (agente fotosensibilizante) en las lesiones para posteriormente ser iluminadas con una lámpara especial que activa la sustancia y finalmente ayuda a eliminar la lesión a tratar. En esta sesión la crema se dejó actuar en cada lesión durante 4 horas para garantizar que las células afectadas de la lesión la absorbieran y la convirtieran por tanto en otra sustancia sensible a la luz. Durante este período la paciente pudo regresar a su casa sin ningún tipo de problema. Trascurridas las 4 horas, se retiraron las costras de las lesiones y a continuación se iluminó la zona a tratar durante aproximadamente 10 minutos. Se pautó una segunda sesión de control a la semana. Las lesiones, que deben mantenerse secas evitando la humedad, se cubrieron durante las 48 horas posteriores a cada sesión puesto que además son sensible a la luz.

## RESULTADOS

Tras completar las 3 semanas de tratamiento las lesiones remitieron por completo, sin ningún tipo de molestia por parte de la paciente, siendo muy óptima la respuesta al tratamiento.

## DISCUSIÓN

La poroqueratosis es una patología que a día de hoy resulta bastante desconocida entre la profesión podológica. Su similitud con la hiperqueratosis plantar, así como con la psoriasis supone una dificultad añadida a la hora de ser diagnosticada y tratada. A la

hora de elegir un tratamiento certero, la literatura encontrada nos confirma que estamos ante una dermatosis cuyo carácter pre-neoplásico nos conduce hacia el uso de antimetabolitos, siendo el 5 fluorouracilo el fármaco de elección. En nuestro caso hemos abordado el tratamiento durante 3 semanas con la combinación de medidas higiénico-preventivas y 5-fluorouracilo junto con terapia física como tratamiento coadyuvante de la patología.

Realizar un correcto diagnóstico diferencial es clave a la hora de tratar correctamente esta patología. Hemos observado que en los últimos años, un mal diagnóstico de la misma ha llevado a su agravamiento. Por ello, debemos prestar mucha atención a la exploración clínica donde observaremos una placa eritematosa, bordes levantados y una escama blanquecina en la superficie. En caso de duda, recomendamos realizar un examen histológico de la lesión en donde la laminilla cornoide nos conducirá al diagnóstico definitivo de la poroqueratosis de mibelli.

## CONCLUSIONES

El tratamiento de elección para estas lesiones, en base a la evidencia científica revisada es la aplicación en crema de 5-Fluorouracilo diariamente durante el tiempo que se estime necesario según las características del paciente, junto con las medidas higiénico-sanitarias (emolientes, protección solar y calcetines de algodón). En cuanto a la terapia fotodinámica, se trata de una buena opción terapéutica complementaria a la farmacología tópica.

Para el diagnóstico diferencial con la hiperqueratosis en la exploración visual, hay que prestar especial atención a la placa eritematosa que no está presente en la hiperqueratosis, presentándose en ésta una placa amarillenta y opaca. El estudio histológico nos dará el diagnóstico definitivo al observarse el signo característico de la poroqueratosis: la laminilla cornoide.

## AGRADECIMIENTOS

A la Dra. María Reina Bueno por la revisión del presente trabajo.

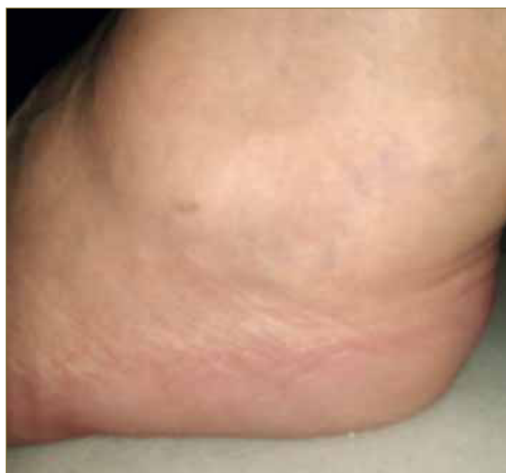

Figura 3. Aspecto de la zona afectada tras el tratamiento.

## BIBLIOGRAFÍA

1. Daczinger E, Gusso S, Mohr Y. Poroqueratosis. *Dermatología Argentina* 2005; XI (2): 78-86.
2. Machado S, Silva E, Pereira O, Sánchez M, Massa A. Guess What? Poroqueratosis of Mibelli. *Eur J Dermatol* 2000; 10: 485-486.
3. Balsa RE. Las poroqueratosis: clínica, histopatología y fisiopatogenia. *Arch Arg Dermatol* 1996; 46: 155-174.
4. Freedberg I, Eisen A, Wolff K, Austen F, Goldsmith L, Katz S. En: *Fitzpatrick Dermatología en Medicina General*. Sexta Edición. Editorial Panamericana. España. 2005; 604-610.
5. Balsa RE. Las poroqueratosis: clínica, histopatología y fisiopatogenia. *Arch Arg Dermatol* 1996; 46: 155-174.
6. Karthikeyan K, Thappa DM, Udayashankar C. Poroqueratosis of Mibelli with nail dystrophy. *J Dermatol* 2003; 3: 420-422.
7. Mikhail G, Wetheimer FW. Clinical variants of porokeratosis (Mibelli). *Arch Dermatol* 1968; 98:124-131.
8. Karadagic DL, Berger MD, Jankovic D. Zosteriform porokeratosis of Mibelli. *Int J Dermatol* 1988; 27: 589-590.
9. Freedberg I, Eisen A, Wolff K, Austen F, Goldsmith L, Katz S. En: *Fitzpatrick Dermatología en Medicina General*. Sexta Edición. Editorial Panamericana. España. 2005; 604-610.
10. Herroz P. High incidence of porokeratosis in renal transplant recipients. *Br J Dermatol* 1997; 136 (2): 176-179.
11. Bencini PL, Tarantino A, Grimalt R, Ponticelli C, Caputo R. Poroqueratosis and immunosuppression. *Br J Dermatol* 1995; 132: 74-78.
12. Lubambo N, Rodríguez de Franca E, Méndez GSP. Poroqueratosis superficial actínica superficial diseminada. *Dermatología Rev Mex* 1989; 33: 390-391.
13. Balsa RE. Las poroqueratosis: clínica, histopatología y fisiopatogenia. *Arch Arg Dermatol* 1996; 46: 155-174.
14. Dover J, Phillips T, Burns D, Krafchik B. Disseminates superficial actinic porokeratosis; coexistence with other porokeratosis variants. *Arch Dermatol* 1986; 122: 887-889.
15. Stewart L, Howat A, Coulson I. Disseminated superficial porokeratosis secondary to immunosuppression induced by etanercept for extensive psoriasis. *Arch Dermatol* 2010; 146 (10): 1193-1194.
16. Bohórquez L, Arango AI, Zuluaga de Cadena A, Ruiz A. Poroqueratosis superficial diseminada de la cara. *Rev Asoc Colomb Dermatol* 2010; 18: 45-46.
17. Shen CS, Tabata K, Matsuki M, Goto T, Yokochi T, Yamanishi K. Premature apoptosis of keratinocytes and the dysregulation of keratinization in porokeratosis. *Br J Dermatol* 2002; 147: 498-502.
18. Sharquie KE, Al-Baghdady BA. Solar facial porokeratosis. *J Dermatol* 2003; 30: 216-221.
19. Dover J, Phillips T, Burns D, Krafchik B. Disseminates superficial actinic porokeratosis; coexistence with other porokeratosis variants. *Arch Dermatol* 1986; 122: 887-889.
20. Shegal VN, Jain S, Singh N. Poroqueratosis. *J Dermatol* 1996; 23: 517-525.
21. Bhushan M, Craven NM. Linear porokeratosis of Mibelli: successful treatment with cryotherapy. *Br J Dermatol* 1999; 141: 389.
22. Shaw JC, White CR. Poroqueratosis plantaris palmaris et disseminata. *J Am Acad Dermatol* 1984; 11: 454-460.
23. Alikhan A, Burns T, Zagari O. Punctate porokeratotic keratoderma. *Dermatol Online J* 2010; 16 (1) 13-15.
24. Lestringant GC, Berge T. Poroqueratosis punctata palmaris et plantaris. A new entity? *Arch Dermatol* 1989; 125: 816-819.
25. Taniguchi Y, Yuasa T, Shimizu M. Linear porokeratosis. *J Dermatol* 1993; 20: 489-492.
26. Malhotra SK, Puri KJ, Goyal T, Chaha KS. Linear porokeratosis. *Dermatol Online J* 2007; 13 (14): 5-17.
27. Mateos AL, López Escobar M, Gómez S. Poroqueratosis lineal. *Med Cutan Iber Lat Am* 2003; 31 (5): 311-313.
28. Chen HH y Liao YH. Onychodystrophy in congenital linear porokeratosis. *Br J Dermatol* 2002; 147 (6): 1272-1273.
29. Otsuka F, Shima A, Ishabashi Y. Poroqueratosis as a premalignant condition of the skin, cytologic demonstration of abnormal DNA ploidy in cells of the epidermis. *Cancer* 1989; 63: 891-896.
30. Hartman R, Mandel R, Sánchez M, Stein J. Poroqueratosis plantaris, Palmaris et disseminate. *Dermatol. Online J* 2010; 16 (11): 22.
31. Scharmroth J, Zlotogorski A, Gilead L. Poroqueratosis of Mibelli. *Act Derm Venerol* 1997; 77: 207-213.
32. Alikhan A, Burns T, Zagari O. Punctate porokeratotic keratoderma. *Dermatol Online J* 2010; 16 (1) 13-15.
33. Shegal VN, Jain S, Singh N. Poroqueratosis. *J Dermatol* 1996; 23: 517-525.
34. Chang SE, Lim YS, Lee HJ et al. Expression of p53, pRb and proliferating cell nuclear antigen in squamous cell carcinomas arising on a giant porokeratosis. *Br J Dermatol* 1999; 141: 575-576.
35. Marini M, Starck F, Magariños G. Poroqueratosis de Mibelli: tratamiento exitoso con imiquimod. *Act. Terap Dermatol* 2003; 25: 112-117.
36. Machado S, Silva E, Pereira O, Sánchez M, Massa A. Guess What? Poroqueratosis of Mibelli. *Eur J Dermatol* 2000; 10: 485-486.
37. Mateos AL, López Escobar M, Gómez S. Poroqueratosis lineal. *Med Cutan Iber Lat Am* 2003; 31 (5): 311-313.
38. Goldman GD, Milstone LM. Generalized linear porokeratosis treated with etretinate. *Arch Dermatol* 1995; 131: 496-497.
39. Halper S, Medicina M. Poroqueratosis in a patient treated with total body electron beam radiation. *J Am Dermatol* 1990; 23:754-755.
40. Bencini PL, Crosti C, Sala F. Poroqueratosis: immunosuppression and exposure to sunlight. *Br J Dermatol* 1987; 116: 113-116.
41. Scharmroth JM, Zlotogorski A, Gilead L. Poroqueratosis of Mibelli. *Acta Derm Venereol* 1997; 77: 207-213.
42. Shegal VN, Jain S, Singh N. Poroqueratosis. *J Dermatol* 1996; 23: 517-525.
43. Dover J, Phillips T, Burns D, Krafchik B. Disseminates superficial actinic porokeratosis; coexistence with other porokeratosis variants. *Arch Dermatol* 1986; 122: 887-889.