

# POLISINDACTILIA POSTAXIAL: A PROPÓSITO DE UN CASO

Pedro Montaña Jiménez<sup>1</sup>, Manuel Coheña Jiménez<sup>2</sup>, Jaime García París<sup>3</sup>, Ángela Rodríguez Mena<sup>4</sup>, Lourdes Mir Gil<sup>5</sup>, Fernando Chacón Giráldez<sup>6</sup>.

1. Profesor colaborador. Departamento Podología. Universidad de Sevilla.
2. Diplomado en Podología. Diplomado en Enfermería. Colaborador Clínico. Universidad de Sevilla.
3. Diplomado en Podología. Colaborador Clínico. Universidad de Sevilla.
4. Diplomado en Podología. Becario. Universidad de Sevilla.
5. Diplomado en Podología. Colaborador Clínico. Universidad de Sevilla.
6. Profesor asociado. Departamento Podología. Universidad de Sevilla.

## CORRESPONDENCIA

Pedro Montaña Jiménez  
Dpto. de Podología.  
Universidad de Sevilla  
pmj@us.e

## RESUMEN

Presentamos un caso clínico de una paciente mujer de 15 años de edad que acude a consulta por presentar una patología congénita en pie izquierdo. Presenta molestias para calzarse y deambulación, y además le supone un problema estético. Presenta patología asociada a sindactilia que cursa asintomática y no requiere tratamiento quirúrgico. Tras la exploración se plantea tratamiento quirúrgico que consiste en una resección total de falange distal y una hemifalangectomía lateral de la falange medial del 5º dedo.

El postoperatorio es de evolución favorable, con seguimiento durante los siguientes tres meses. La importancia de este caso clínico radica en la baja frecuencia de aparición de esta patología en el ámbito podológico.

## PALABRAS CLAVE

Polisindactilia postaxial, Hemifalangectomía lateral, dedo supernumerario, Malformación congénita.

## ABSTRACT

We report a case of a female patient 15 years old, came to clinic for a congenital condition in his left foot. Of discomfort in fitting shoes and walking, and also results in a cosmetic problem. Presents pathology associated with syndactyly that is asymptomatic and does not require surgical treatment. After the scan is posed surgical treatment is total resection of the distal phalanx and lateral hemi-phalangectomy phalanx of 5 finger.

The postoperative evolution is right, with follow-up for the next three months. The importance of this case lies in the low frequency of occurrence of this disease in the podiatric field.

## KEY WORDS

Polysyndactyly post-axial, lateral hemi-phalangectomy, supernumerary finger, Congenital malformation.

## INTRODUCCIÓN

En este artículo abordamos un breve recuerdo sobre la patología principal de este caso: concepto de polisindactilia, etiología y clasificación de la patología. La polisindactilia es una malformación congénita que tiene lugar en las manos, en los pies, o bien en ambos al mismo tiempo y que consiste en la existencia de múltiples dedos supernumerarios.

La etiopatogenia contempla una considerable carga genética en esta patología. Según algunos autores como Miguellas en cuyo estudio realizó una revisión de 147 casos, y cuyos resultados muestran que 52 de ellos tenían un componente de antecedentes familiares importante. Según este autor podemos clasificar la polisindactilia en 4 tipos:

- 1. Polidactilia preaxiales.** Aparece en el borde interno del pie y afecta al dedo gordo. Subtipos:
  - Tipo I. Solo afecta al dedo (falange distal o ambas falanges)
  - Tipo II. La duplicación afecta también al metatarsiano
  - Tipo III. El 1er metatarsiano anormal
- 2. Polidactilia postaxial.** Aparece en el borde externo y afecta al 5º dedo. Subtipos:
  - Tipo 5º dedo. El dedo o radio supernumerario aparece medial al 5º dedo.
  - Tipo 6º dedo. El dedo o radio supernumerario aparece externo al 5º dedo.
- 3. Polidactilia centrales.** Aparece en los dedos de 2º a 4º.
- 4. Polidactilias peculiares.** Ej. Pie en espejo (diez dedos).

En las siguientes gráficas podemos valorar los resultados obtenidos por Miguellas en su estudio sobre las polidactilias preaxiales (Graf. 1) y postaxiales (Graf. 2)

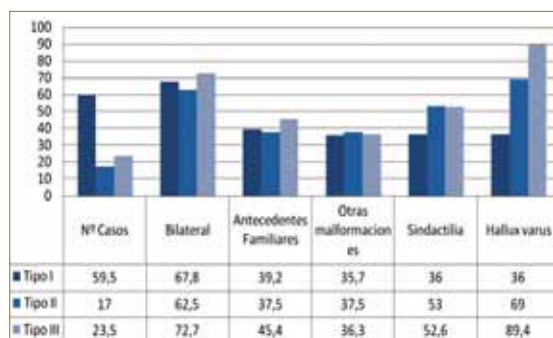


Gráfico 1.

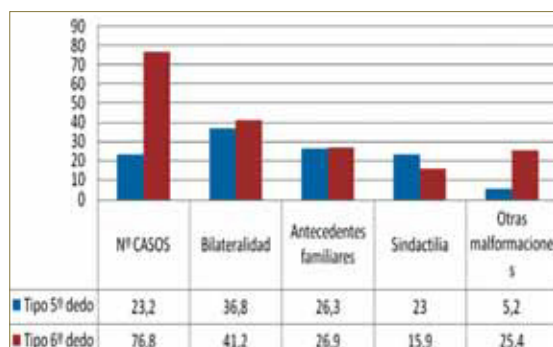


Gráfico 2.

## PRESENTACIÓN DEL CASO CLINICO

Se trata de una paciente mujer de 15 años de edad. No presentaba ningún antecedente patológico de interés ni alergias medicamentosas conocidas.

Presenta una sindactilia parcial de 4º y 5º dedo del pie izquierdo y una polisindactilia del 5º dedo de este mismo pie, acompañado de un leve dolor al calzarse, debido al compromiso de espacio (Fig. 2).

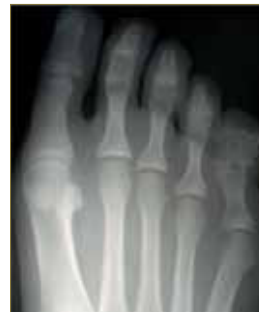

Figura 1.

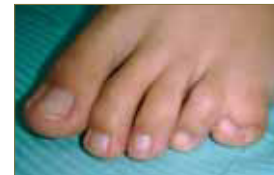

Figura 2.

Se realiza valoración radiológica prequirúrgica (Fig.1) donde se evidencia la existencia de un dedo supernumerario, en el cual hay fusión clara de la falange media y distal, además de un leve ensanchamiento de la falange proximal. Se plantea tratamiento quirúrgico como tratamiento de elección, comenzando con solicitud de analítica prequirúrgica e instauramos profilaxis antibiótica. Previamente se realizó una exploración vascular y biomecánica, en la cual no encontramos ningún hallazgo patológico.

### Procedimiento quirúrgico

Se realiza un bloqueo troncular del 5º radio con Mepivacaina al 2% y Betametasona, a dosis de 4,6 ml y 0,4 ml respectivamente (Fig. 3). Seguido del lavado quirúrgico de la zona a intervenir con povidona yodada y aclarado con alcohol. Pintamos la zona a intervenir y realizamos isquemia supramaleolar con ayuda de manguito hemostático.

Realizamos el diseño de la incisión, que consiste en una elipse que abarcara la zona plantar y dorsal del dedo supernumerario (Fig. 4).

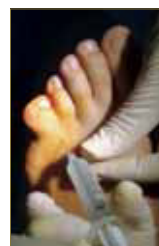

Figura 3.

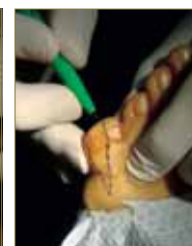

Figura 4.

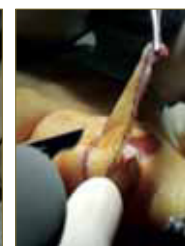


Figura 5.

Comenzamos la incisión perpendicular a la piel extrayendo el colgajo de piel creado (Fig. 5). A posteriori realizamos la disección por planos de las estructuras adyacentes al 5º dedo y dedo supernumerario. Una vez llegamos a la capsula articular de la interfalángica proximal realizamos una capsulotomía transversal en el punto más amplio de la articulación (Fig. 6). Seguida de una correcta liberación de los ligamentos colaterales de la articulación interfalángica proximal, con el fin de exponer la cabeza de la falange (Fig. 7).

Una vez expuesto el hueso, se realiza una osteo-

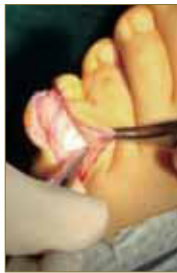

Figura 6.

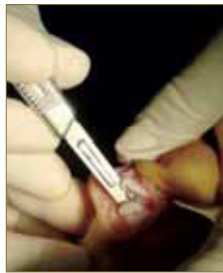

Figura 7.

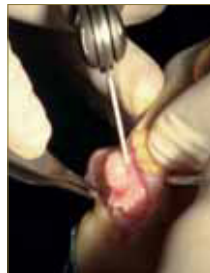

Figura 8.

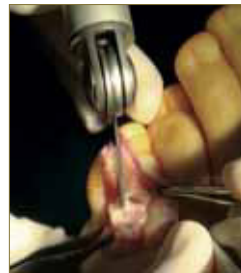

Figura 9.

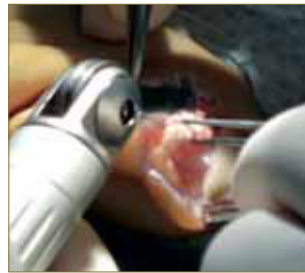

Figura 10.

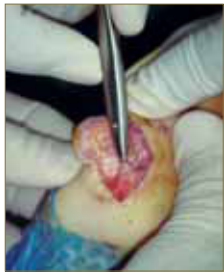

Figura 11.

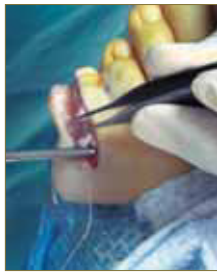


Figura 12.

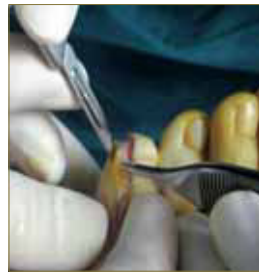


Figura 13.

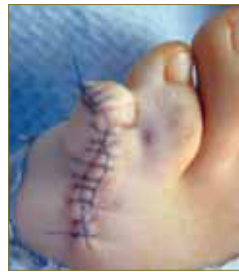

Figura 14.

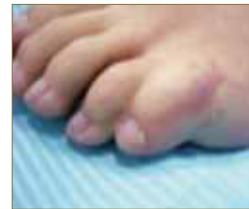

Figura 15.

tomía longitudinal con sierra de corte sagital de la falange distal y media, teniendo en cuenta que existe una fusión entre la falange media y distal, además del ensanchamiento de la falange proximal. Por lo que se decidió resecar un parcialmente la falange distal y media del dedo supernumerario, y una remodelación de la cabeza de la falange proximal, con el objetivo de no dejar una falange media-distal muy delgada y una falange proximal muy ensanchada, consiguiendo un dedo mas estético y funcional (Fig. 8-9-10).

Extirpamos el fragmento óseo resultante y limamos las aristas y picos óseos de la osteotomía mediante una lima de hueso, dejando la superficie ósea lisa y sin resaltes (Fig. 11).

Limpiamos la zona con abundante suero fisiológico realizamos sutura por planos.

Comenzamos con la sutura del tendón con hilo reabsorbibles 4/0 mediante puntos simples (Fig. 12) y para la piel emplearemos una sutura no reabsorbibles 3/0 con puntos continuos festoneados.

Durante el proceso de sutura de la piel observamos que se producía un sobrante de piel (Fig. 13), por lo que decidimos resecar la parte de tejido sobrante realizando una mejor aproximación de los bordes (Fig. 14).

Se coloca un apósito absorbente no adherente, se realiza un vendaje semicompresivo y se coloca un calzado postquirúrgico plano.

### Cuidados Postquirúrgicos

- Cobertura antibiótica con Cefuroxima axetilo

- Tratamiento antiinflamatorio con Ibuprofeno 600 mg. /12 h.
- Tratamiento analgésico con Paracetamol 500 mg/8 h. si hay dolor.
- Se realiza primera cura a las 72 h. de la intervención presentando buen aspecto y coloración. Se procede con cura seca con povidona yodada.
- La segunda cura se realiza a los 7 días de la intervención con la evolución deseada.
- A los 14 días de la intervención se realiza la siguiente cura con retirada de los puntos (Fig. 15).

## CONCLUSIONES

- Respetamos la sindactilia de 4º y 5º dedo dado que esta patología no afecta a la paciente ni desde el punto de vista fisiológico ni biomecánico y con ello prevenimos la posible aparición de helomas interdigitales o en fondo de saco.
- Es importante tener en cuenta que esta patología conlleva un problema estético y el conflicto de espacio en el calzado.
- Identificar correctamente el dedo supernumerario y por tanto menos funcional.
- Es importante la planificación del diseño de la incisión para evitar complicaciones postquirúrgicas como necrosis de los bordes.

## BIBLIOGRAFÍA

1. Minguella J. Malformaciones del pie. 1ª edición. Barcelona: Masson; 2003
2. Turra S., Gigante C. and Bisinella G. Polydactyly of the foot. *Journal of Pediatric Orthopaedics Part B* 2007; 16(3): 216-220.
3. Casado C, Fernández R, Pérez C. Polidactilia postaxial del pie: afectación de los seis miembros de una familia. *Gir. Pediatr.* 2009; 22: 93-96
4. Minguella J y Cabrera M. Polidactilia preaxial del pie. *Rev Ortop Traumatol.* 1998;42:9-13
5. Galois L, Mainard D, Delagoutte JP. Polydactyly of the foot. Literature review and case presentations. *Acta Orthop Belg.* 2002 Oct; 68(4): 376-80.
6. Hwang K, Kim ET, Lee SI. Foot polydactyly and polysyndactyly; genetic implications in two families. *J Foot Ankle Surg.* 2005 Nov-Dec; 44(6): 473-7.
7. Usami Y, Toneyawa M, Saitoh M. Three cases of polydactyly of the great toe: An analysis of the cases reported in Japan. *Japanese Journal of Plastic and Reconstructive Surgery* 2003; 46(5): 501-508.
8. Lee HS, Park SS, Yoon JO, Kim JS, Youm YS. Classification of postaxial polydactyly of the foot. *Foot Ankle Int.* 2006 May; 27(5): 356-62.
9. Minguella J, Cabrera M, Escolá J. Malformaciones pre y postaxiales de los miembros. Características diferenciales. *Rev Ortop Traumatol.* 2000;44:548-53.
10. Uchida T, Kojima T, Hirakawa M. *Clinical Plast Surg.* 1995;48:300-5.
11. Rosende, C. Duplicidad ungueal: a propósito de un caso. *El Peu* 2003;23(2):98-102