



TEMAS DE ACTUALIZACIÓN
Artículo bilingüe español/inglés

Rev Esp Podol. 2021;32(1):63-69
DOI: 10.20986/revesspod.2021.1609/2021

Descompresión del neuroma de Morton: visión actual y recomendaciones

Morton's neuroma decompression: current insights & recommendations

Michael S. Downey, D.P.M., F.A.C.F.A.S.

Chief, Division of Podiatric Surgery. Penn Presbyterian Medical Center. Philadelphia, Pennsylvania. United States of America

Palabras clave:

Descompresión, neuroma de Morton, neuroma intermetatarsal, neuralgia de Morton, cirugía podológica.

Keywords:

Decompression, Morton's neuroma, intermetatarsal neuroma, Morton's neuralgia, podiatric surgery.

Resumen

El neuroma de Morton, o neuroma interdigital, es una neuropatía por atrapamiento del nervio plantar digital común en la que el ligamento transverso metatarso profundo juega un papel fundamental. El tratamiento quirúrgico clásico de esta afección ha sido la neurectomía por medio de un abordaje abierto con las complicaciones potenciales asociadas a dicho procedimiento. El presente artículo explica el abordaje personal del autor de esta patología mediante una descompresión del nervio, seccionando el ligamento transverso metatarso profundo de forma mínimamente invasiva. Se hace una descripción detallada de la técnica y la discusión recoge toda la evidencia más actual con respecto a dicha técnica, y al abordaje quirúrgico en general, del neuroma de Morton.

Abstract

Morton's neuroma or interdigital neuroma is an entrapment neuropathy of the common digital plantar nerve in which the deep transverse metatarsal ligament plays a dominant role. Classic surgical treatment of this condition has been a direct open neurectomy by an open approach with all potential complications associated with that technique. The present paper exposes the personal approach of the author for this condition which consists in surgical decompression of the nerve by means of section of the deep transverse metatarsal ligament by a minimally invasive approach. A detailed description of the technique is done and all the evidence regarding this technique, modifications and other surgical treatments for morton's neuroma are exposed in the discussion section of the paper.

INTRODUCCIÓN

El neuroma de Morton, o neuroma interdigital, es una patología común en el antepié que se presenta como una neuropatía por atrapamiento del nervio plantar digital común, más frecuentemente afectando al tercer o segundo espacio intermetatarsal y a las cabezas metatarsales contiguas. El anatomista italiano Filippo Civinini fue quien realizó la primera descripción de esta condición en 1835, después de observarla en una pieza cadavérica^{1,2}. En 1845, Durlacher³ aportó la primera descripción del cuadro clínico sintomáti-

co asociado con esta alteración. Sin embargo, esta condición debe su nombre a Thomas George Morton^{4,5}, quien en 1876 describió "una peculiar y dolorosa afección de la cuarta articulación metatarsofalángica". Curiosamente, él atribuyó el dolor a la cuarta articulación metatarsofalángica. En 1883, Hoadley⁶ fue el primero en realizar una escisión del neuroma interdigital del tercer espacio. A pesar de que el término "neuroma" es el término utilizado para describir esta patología, histológicamente se ha demostrado que la lesión hace referencia a un proceso proliferativo de fibrosis perineural más que a un verdadero tumor. A lo largo de los años han



Correspondencia:

Michael S. Downey
michael.downey@penmedicine.upenn.edu

aparecido diferentes teorías en cuanto a la etiología de neuroma interdigital, pero actualmente existen evidencias que apuntan a que esta condición es el resultado de microtrauma repetitivo y crónico al nervio, que produce pinzamiento y compresión del mismo, ejercido a través del ligamento transverso metatarsal profundo⁷⁻¹⁰. Las mujeres tienen más afectación con un radio hombre:mujer de 1:4, y el pico de edad se sitúa entre los 50 y los 60 años¹¹. El neuroma de Morton ocurre predominantemente en el tercer espacio intermetatarsal seguido del segundo espacio intermetatarsal, y es raro en el primer y cuarto espacios intermetatarsales. El dolor asociado al neuroma ha sido generalmente descrito como algo reproducible, irradiado, quemante y lancinante o dolor tipo calambre. Los pacientes a menudo describen sensación asociada de adormecimiento, hormigueo o la sensación de tener un “bulto” debajo de la planta del pie. El diagnóstico del neuroma de Morton por medio de un test fiable y definitivo ha sido un aspecto ampliamente investigado, y la mayoría actualmente están de acuerdo en que el “gold standard” para el diagnóstico sigue siendo el examen clínico. La palpación clínica reproduciendo el dolor en el espacio intermetatarsal con dolor y/o parestias, junto con una identificación óptima del signo de Mulder, es una buena pista diagnóstica para la presencia de neuroma. Actualmente no existe una obligación de realizar pruebas diagnósticas de imagen en un paciente en el que se sospecha neuroma de Morton. La ecografía musculoesquelética y la resonancia magnética nuclear (RMN) son las pruebas de imagen más útiles para confirmar la presencia de un neuroma o cuando la valoración clínica no es concluyente, pero también pueden estar asociadas a resultados falsos negativos y falsos positivos.

Como con la gran mayoría de patologías del pie, existen abordajes conservadores y quirúrgicos que han sido indicados para el tratamiento del neuroma de Morton. Desafortunadamente, el neuroma de Morton a menudo no produce una respuesta satisfactoria con el tratamiento conservador. Las opciones más comunes, generalmente usadas de forma combinada para el tratamiento no quirúrgico del neuroma de Morton, incluyen: zapatos más anchos, plantillas, almohadillas metatarsales, infiltraciones de corticoides o esclerosantes y fármacos antiinflamatorios. Es la opinión del autor que el uso de infiltraciones de corticoides debe estar limitada a no más de 3 al año, y que realizar infiltraciones más frecuentes o mayores dosis de esteroides no solubles (por ejemplo, triamcinolona acetato) deben evitarse, ya que estas infiltraciones no producen un alivio a largo plazo predecible y pueden dañar directamente el nervio y causar otros efectos deletéreos, como rotura de la placa plantar en articulaciones metatarsofalángicas vecinas. Nuevas modalidades de tratamiento semiinvasivas, como la ablación por radiofrecuencia y crio-neurolisis, necesitan más estudios adicionales antes de que puedan ser consideradas como modalidades de tratamiento eficaz para el tratamiento del neuroma de Morton.

Las opciones quirúrgicas más comunes para el neuroma de Morton incluyen la neurectomía, osteotomías y descompre-

sión del neuroma. Clásicamente, la neurectomía ha sido el “abordaje” tradicional o la técnica más frecuentemente practicada, pero presenta las secuelas bien documentadas de déficit sensorial permanente en los dedos afectados y el espacio interdigital, y la posibilidad de desarrollo de un neuroma de muñón. Por contra, la preservación del nervio con métodos de descompresión mantiene la sensibilidad digital y evita el riesgo de desarrollo de neuroma de muñón, que puede conllevar a la realización de reintervenciones más complicadas en el futuro. De hecho, prácticamente todos los síndromes compresivos en el cuerpo humano, incluyendo otras condiciones comunes como el síndrome de túnel tarsal o cubital, son abordados de forma rutinaria simplemente mediante descompresión del nervio. La osteotomía de uno o más metatarsianos adyacentes al nervio involucrado ha sido un abordaje defendido, pero este abordaje ha sido menos estudiado y presenta sus propios riesgos potenciales, como metatarsalgia de transferencia, no-unió n o malunió n y deformidad digital postquirúrgica. La descompresión directa del nervio por medio de liberación del ligamento transverso intermetatarsal profundo ofrece la posibilidad de un resultado favorable con pocas o nulas complicaciones y riesgos asociados a las otras técnicas de neurectomía y osteotomía.

En 1979, reconociendo que el neuroma de Morton era una neuropatía compresiva, Gauthier¹² fue el primero en introducir el procedimiento para la liberación del ligamento transverso metatarsal profundo a través de una incisión dorsal. En su estudio, se trataron 206 pacientes con esta técnica y se reportó que el 83 % de los pacientes habían tenido una mejoría rápida y estable en el tiempo. Un 15 % adicional de los casos tuvo mejoría, pero con algún grado de persistencia del dolor. Este estudio provee la evidencia inicial de que el dolor asociado al neuroma de Morton puede ser aliviado de forma eficaz con la liberación del ligamento transverso metatarsal profundo. Desde el estudio inicial de Gauthier, numerosos otros autores han cogido con interés esta técnica de descompresión del neuroma y se han propuesto diversas modificaciones como procedimiento de elección para el tratamiento del neuroma de Morton.

TÉCNICA QUIRÚRGICA

El autor del presente artículo ha realizado la técnica de descompresión del Neuroma de Morton por unos 25 años y en más de 100 casos. En la mayoría de los casos se utilizó instrumentación especializada, pero la técnica se puede modificar fácilmente para llevar a cabo el procedimiento con instrumentos quirúrgicos más simples y disponibles en el mercado. El procedimiento se realiza con el paciente en supino sobre la mesa quirúrgica y generalmente con el uso de un torniquete quirúrgico en el tobillo. Generalmente se utiliza sedación intravenosa junto con un bloqueo anestésico local. El bloqueo anestésico local es generalmente realizado en el interespacio y los espacios metatarsales contiguos medial y lateral

(por ejemplo, si se quiere descomprimir el tercer espacio, se anestesia el 2.º, 3.º y 4.º espacios intermetatarsales).

Antes de realizar la incisión quirúrgica, se palpa cuidadosamente el espacio intermetatarsal a descomprimir y se utiliza un marcador de piel para marcar el interespacio dorsalmente de manera lineal (Figuras 1A-1B). Esta marcación nos ayuda a asegurar que la instrumentación se introduce con dirección longitudinal en el espacio intermetatarsal desde el espacio interdigital distal. A continuación, se realiza una incisión vertical de 1.0 cm-1.5 cm en el interespacio digital distal (Figura 1C). Se utiliza entonces un hemostato para realizar disección roma profunda hasta que se puede palpar el ligamento transversal metatarsal profundo (Figura 1D). Una vez que el ligamento es identificado, se secciona de forma completa desde distal a proximal en línea con la marca previamente realizada en la piel dorsal. Se puede utilizar una tijera de Metzenbaum, bisturí o instrumentación más especializada (por ejemplo, KobyGard™ System) para cortar el ligamento (Figura 1E). Para confirmar que el ligamento ha sido liberado completamente y facilitar la transposición de la unidad nerviosa más dorsal, uno puede mover los metatarsianos contiguos de dorsal a plantar de forma mucho más libre (Figura 1F). Se puede también pasar un instrumento roma desde la piel plantar a la piel dorsal en el espacio intermetatarsal liberado y no debería encontrarse resistencia ahora con el ligamento liberado. Igualmente, el instrumento roma puede usarse de forma suave para ayudar en la recolocación dorsal del ahora liberado neuroma. La inspección de la herida quirúrgica también confirmará que el nervio subyacente y el neuroma se encuentran ahora libres “flotando” en el interespacio y sin atrapamiento a lo largo de su trayecto distal. Generalmente no es necesario realizar más exploraciones en la herida, aunque algunos investigadores han defendido realizar disección adicional para remover la fibrosis y el tejido cicatrizado que rodea al nervio. El autor raramente realiza esta maniobra adicional y deja el neuroma/nervio intacto, independientemente de su apariencia o tamaño intraoperatorio. La herida se lava de forma copiosa con suero fisiológico estéril. Antes del cierre de la herida, el autor prefiere infiltrar 1.0 ml de corticoide soluble (por ejemplo, dexametasona fosfato 4 mg/ml) alrededor del área del nervio hipertrofiado. Se cierra entonces el tejido celular subcutáneo con sutura absorbible de 3-0 o 4-0 con un punto colchonero horizontal y la piel se cierra con 3-0 o 4-0 suturas no absorbibles con puntos simples o sutura continua (Figura 1G). Se aplica finalmente un vendaje con povidona yodada y apósito no adherente en el espacio interdigital, seguido por un vendaje seco con gasas estériles y vendaje semicompresivo.

Durante el postoperatorio se dan instrucciones al paciente para elevar el pie y poner hielo por 7-10 días. El paciente utilizará únicamente un calzado postquirúrgico y se le permite realizar carga ligera en el calzado postoperatorio por 14 días. Se cambia el vendaje al 5-7 día y se retira completamente el vendaje junto con las suturas a los 14 días. Se permite al paciente mojar el pie a los 14 días y el paciente puede volver

a sus actividades ligeras con calzado cerrado a los 14-21 días. Vuelta completa a la actividad es realizada a los 21 días según tolerancia. Se recomienda la utilización de calzado apropiado que permita un buen apoyo junto con la realización de plantillas ortopédicas a largo plazo.

Las complicaciones asociadas a la descompresión del neuroma son mínimas. Las complicaciones más frecuentemente reportadas son la continuación de la sintomatología dolorosa, infección, dehiscencia de la herida y formación de hematoma (Figuras 2A-2B) o la presencia de síntomas neuríticos residuales (por ejemplo, hormigueo o adormecimiento). La presencia de un muñón de neuroma no ha sido reportado como complicación después de la descompresión del neuroma. Un artículo reciente que investigaba la relación existente entre la sección del ligamento transversal metatarsal profundo en el tercer espacio intermetatarsal y la alineación metatarsal en cadáveres encontró que no había cambios en la anchura del tercer espacio intermetatarsal después de la sección del ligamento simulando carga¹³.

DISCUSIÓN

Desde el artículo original de Gauthier, los resultados obtenidos de una descompresión del neuroma han sido muy prometedores, y recientes estudios examinando los resultados de la técnica continúan revelando buenos resultados de la misma. El procedimiento es actualmente más conocido como el procedimiento de descompresión mínimamente invasivo del neuroma de Morton (*Minimally Invasive Neuroma Decompression [MIND]*). Se han realizado diversas modificaciones a este abordaje de descompresión.

En 1992, Dellon¹⁴ defendía de forma enérgica la descompresión para el tratamiento del neuroma de Morton por medio de la sección de ligamento transversal metatarsal profundo a través de una incisión dorsal. Dellon realizaba una división del ligamento y una liberación de la fibrosis intrínseca abriendo el epineuro. Él reportó los resultados de 5 pacientes en los que llevó a cabo 11 procedimientos. Tuvo una media de seguimiento de 33 meses y 4 de 5 pacientes (80 %) refirieron alivio completo del dolor; 1 paciente (20 %) reportó mejoría considerable del dolor. En 2020, Mischitz y cols.¹⁵ revisaron de forma retrospectiva los resultados de 12 pacientes tratados con la técnica de Dellon, con un tiempo de seguimiento de 6 meses: la sensación cutánea se restauró completamente y la media de Foot Function Index (FFI preop: 53 - Postop: 6) y la media del dolor medido en una escala analógica visual (EAV preop: 8.5 - Postop: 0) mostraron mejorías estadísticamente significativas. Estos investigadores concluyeron que este abordaje de descompresión produjo un “resultado altamente significativo y, basado en nuestros datos, lo consideramos como un abordaje reproducible, técnicamente simple y prometedor para el tratamiento del neuroma de Morton”.

En 1996, Diebold y cols.¹⁶ publicaron una serie de 40 pacientes en los que se llevó a cabo una neurólisis del neu-

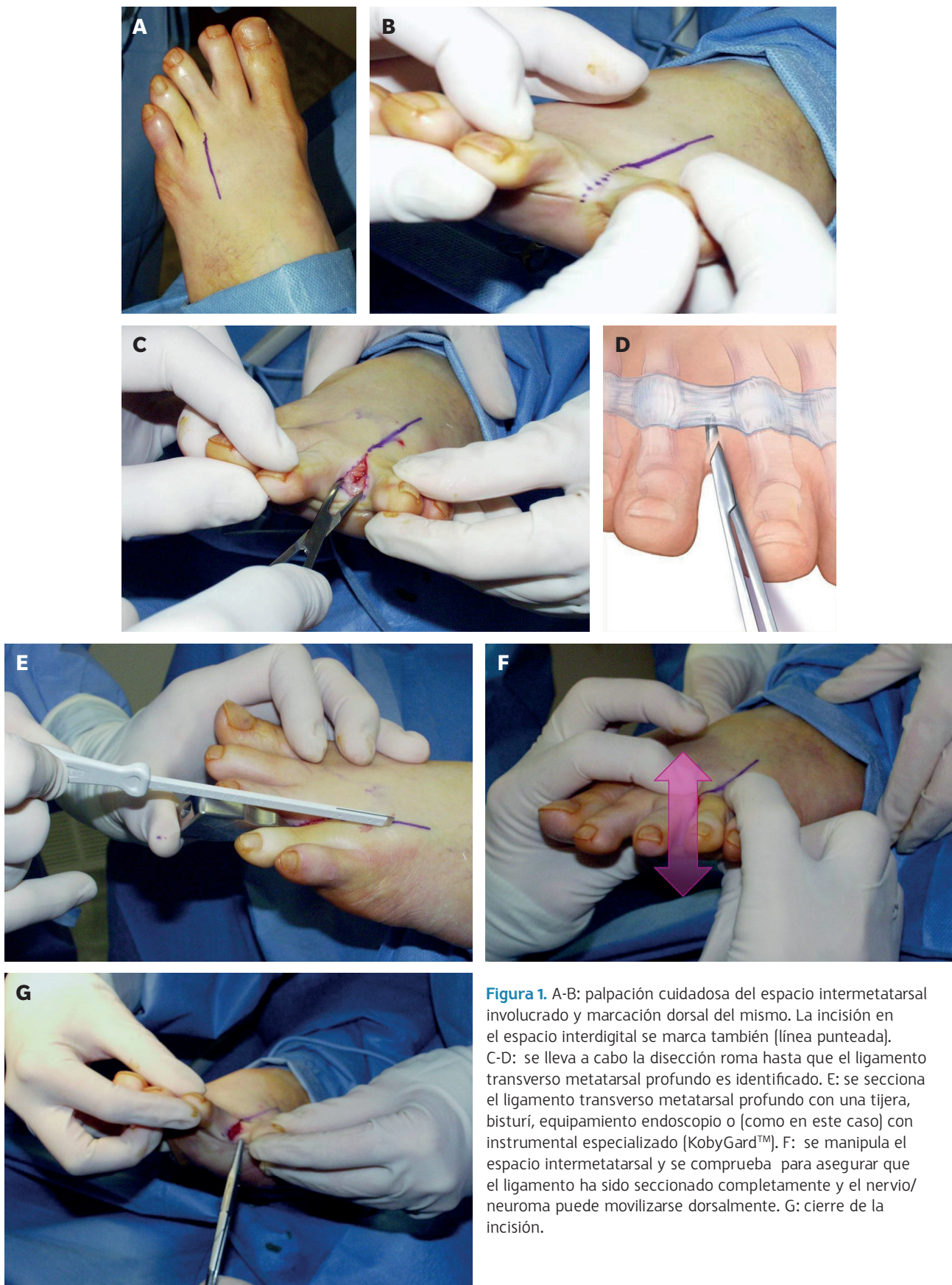

Figura 1. A-B: palpación cuidadosa del espacio intermetatarsal involucrado y marcación dorsal del mismo. La incisión en el espacio interdigital se marca también (línea punteada). C-D: se lleva a cabo la disección roma hasta que el ligamento transverso metatarsal profundo es identificado. E: se secciona el ligamento transverso metatarsal profundo con una tijera, bisturí, equipamiento endoscópico o [como en este caso] con instrumental especializado [KobyGard™]. F: se manipula el espacio intermetatarsal y se comprueba para asegurar que el ligamento ha sido seccionado completamente y el nervio/neuroma puede movilizarse dorsalmente. G: cierre de la incisión.

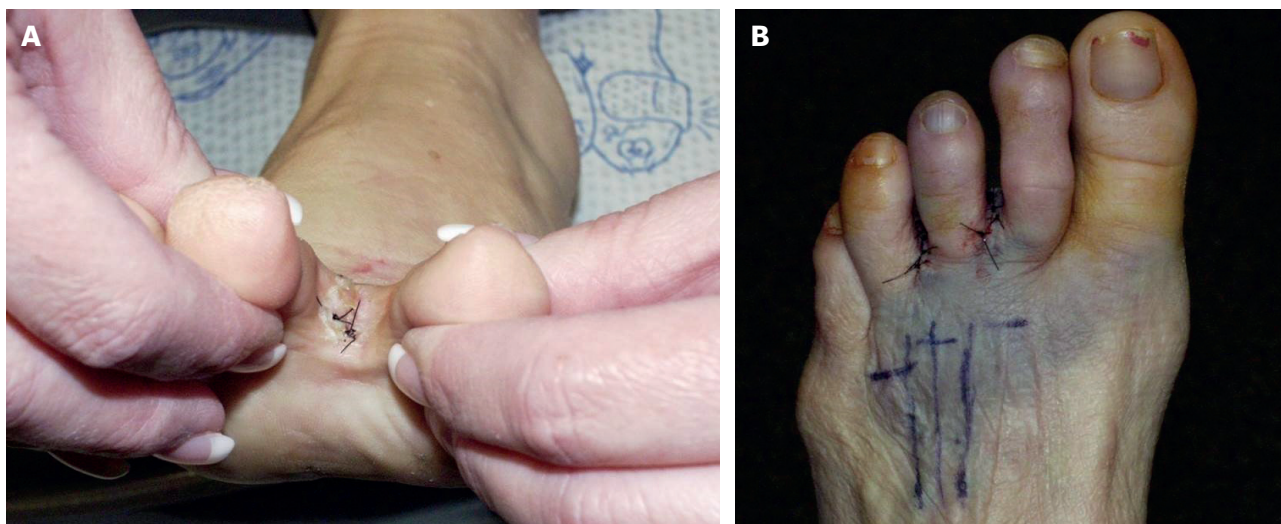


Figura 2. A: dehisencia superficial de la herida con maceración de los bordes de la herida a los 10 días postoperatorios. B: formación de hematoma superficial a los 5 días postoperatorios. Nótase que la neurólisis por descompresión se realizó en el segundo y tercer espacio intermetatarsal en este caso.

roma de Morton con un mínimo de seguimiento de 5 años. 37 de los 40 pacientes (92.5 %) habían tenido un resultado excelente después de la neurólisis y 35 de los 40 pacientes (87.5 %) tenían sensibilidad normal en el dedo en el momento del examen durante el seguimiento. 39 de los 40 pacientes (97.5 %) afirmaron que volverían a someterse a dicha operación si fuera necesario.

Algunos autores han defendido la realización de la descompresión del neuroma con instrumentación endoscópica. Este abordaje se ha denominado Procedimiento de Descompresión Endoscópica del Nervio Intermetatarsal (*Endoscopic Decompression of Intermetatarsal Nerve [EDIN]*). En 1994, Barrett y Pignetti¹⁷ introdujeron este método endoscópico mínimamente invasivo para la descompresión del neuroma de Morton. En 2006, Barrett y Walsh¹⁸ reportaron sus resultados con este abordaje para la liberación del ligamento transversal intermetatarsal profundo. En aproximadamente unos 6 años realizaron 96 procedimientos en 69 pacientes. De los 96 interespacios liberados, 39 (40.6 %) fueron en el segundo espacio intermetatarsal y 57 (59.4 %) en el tercer espacio intermetatarsal. De los 87 casos disponibles en el seguimiento, 75 espacios intermetatarsales (86.2 %) tuvieron excelentes o buenos resultados y 12 espacios intermetatarsales tuvieron resultados pobres (13,8 %). De los interespacios con pobres resultados, en 5 (5.7 %) se llevó a cabo una neurectomía tradicional posteriormente. En 2012, una revisión multicéntrica adicional de 193 casos con el procedimiento EDIN se llevó a cabo con 178 de los 193 pacientes intervenidos (92.2 %), mostrando un resultado bueno o justo y solo 15 pacientes (7.8 %) mostrando resultado pobre. Estos cirujanos reportaron mayor índice de éxito con descompresión del tercer espacio intermetatarsal (95 %) comparado con la descompresión del segundo espacio intermetatarsal (85 %).

Atribuyeron esta diferencia a una mayor complejidad de la patomecánica asociada al segundo radio. Refirieron mínimas complicaciones y 7 pacientes (3.6 %) con resultados pobres tuvieron que ser sometidos a cirugía de revisión mediante neurectomía tradicional¹⁹. Shapiro²⁰ defendió también este abordaje sin endoscopio usando instrumentación diferente a través de una incisión en el espacio interdigital distal. Este autor reportó alto grado de satisfacción con la técnica y sus resultados preliminares sobre 40 pacientes fueron excelentes con no hematomas o infecciones y solo 3 pacientes (7.5 %) necesitaron volver a pasar por quirófano para realizar una neurectomía.

En lugar de instrumentación endoscópica, en 2007, Zelent y cols.²¹ realizaron 17 descompresiones para el neuroma de Morton en 14 pacientes usando un instrumental diseñado específicamente para la liberación del ligamento transversal carpiano en el síndrome del túnel carpiano. Nueve mujeres y 5 hombres (3 bilaterales) fueron sometidos a este procedimiento. La media de seguimiento de los 17 procedimientos de descompresión fue de 25.92 meses. 11 de los 14 casos (78.6 %) obtuvieron alivio completo del dolor, 2 pacientes (14,3 %) tuvieron recurrencia de los síntomas y 1 paciente (7.1 %) tuvo un trauma importante en el pie y no pudo ser valorado. Ambos pacientes con recurrencia de los síntomas fueron sometidos a neurectomía. Estos investigadores no encontraron complicaciones en cuanto a dehiscencias o deformidades digitales iatrogénicas después del procedimiento.

Muchos autores han defendido la transposición dorsal del neuroma después de la liberación del ligamento transversal metatarsal profundo. La idea detrás de este reposicionamiento del complejo nervio/neuroma es evitar re-fibrosis del corte en el ligamento transversal metatarsal profundo y síntomas recurrentes de neuroma. A su vez, una traslación dorsal efec-

tiva del nervio puede movilizarlo de la bursa intermetatarsal que se ha hipotetizado como factor contribuyente a la irritación del nervio. En 1997, Okafor y cols.²² examinaron una serie de 35 pacientes a los que se les había realizado neurólisis para el neuroma de Morton con una media de seguimiento de 21.4 meses. Estos cirujanos usaron primariamente una incisión longitudinal y liberaron el nervio lo suficiente como para permitir una trasposición fácil del mismo dorsalmente. Manipularon el pie hasta que el nervio/neuroma se podía visualizar movido a una posición más dorsal. Reportaron un alivio completo del dolor en 17 de los 35 pacientes (48.6 %) y 12 de los 35 (34.3 %) tenían discomfort mínimo con la actividad en carga. Estos autores proponen un bloqueo preoperatorio diagnóstico con lidocaína (cualquier otro anestésico local), ya que observaron que pacientes con alivio del dolor tras un bloqueo preoperatorio tenían mejores resultados de la cirugía. En 2020, Elghazy y cols.²³ mostraron sus resultados en una serie pequeña de 12 pacientes con descompresión del neuroma y recolocación dorsal del nervio/neuroma con un seguimiento medio de 13.5 meses. Ellos reflejaron mejoría significativa en todos sus casos con una disminución de la escala analógica visual del dolor de 6.4 en el preoperatorio a 2.0 en el postoperatorio. Vito y Talarico²⁴ propusieron una descompresión con recolocación del nervio/neuroma hacia dorsal después de una sección completa del ligamento transversal profundo con sutura del epineuro del nervio a la fascia profunda o al metatarsiano adyacente a dicho nivel. Ellos refirieron buenos resultados a corto plazo con dicha técnica, documentando que 78 de los 82 pacientes (78 pacientes [95 %]) obtuvieron alivio del dolor. En 2018, Song y cols.²⁵ compararon la descompresión con suspensión dorsal del nervio con la neurectomía tradicional. Estos investigadores compararon 38 pacientes (40 pies) en los que se llevó a cabo la descompresión con 36 pacientes (36 pies) en los que se hizo neurectomía. La media de seguimiento para el grupo de la descompresión fue de 32.5 meses y para el grupo de la neurectomía fue de 38.4 meses. Tanto los valores de la escala analógica visual (EAV) como los valores del Foot Ankle Ability Measure (FAAM) mostraron gran mejoría en el grupo de la descompresión con pocas complicaciones (aunque la diferencia de resultado no fue estadísticamente significativa).

En 2020, Archuleta y cols.²⁶ avisaron de tener cierta precaución en cuanto a la técnica de descompresión cuando publicaron sus resultados sobre 25 pacientes (27 casos). Estos investigadores realizaron una revisión de historias clínicas en su serie de pacientes y valoraron los datos demográficos y clínicos junto con la satisfacción postoperatoria de los pacientes y la necesidad de neurectomía posterior. En 22 de los 27 procedimientos realizados tuvieron datos de satisfacción válidos (81.5 %) y reportaron satisfacción como excelente en 11 casos (50 %), buena en 2 casos (9.1 %), justa en 0 (0 %) y pobre en 9 casos (40.9 %). Cinco de los pacientes con resultados pobres (18.5 % de toda la serie) tuvieron que ser sometidos a neurectomía posterior abierta. Estos investigadores concluyen que los pacientes con neuromas más pequeños funcio-

naron mejor con el procedimiento ya que 5 de los 6 pacientes (83.3 %) sin click de Mulder positivo preoperatorio que potencialmente podría sugerir la presencia de un neuroma más pequeño, tuvieron un resultado excelente. Los autores concluyeron que "la descompresión mínimamente invasiva podría no ser tan efectiva como se ha visto anteriormente; sin embargo, podría estar indicada en pacientes con ausencia de signo de click de Mulder, o un neuroma físicamente pequeño o de corta evolución".

Estudios comparativos han encontrado que la neurólisis y neurectomía proveen unos resultados similares en cuanto a alivio del dolor. Villas y cols.²⁷ examinaron de forma retrospectiva a un grupo de 50 pacientes (69 pies) que fueron sometidos a neurectomía en 46 casos y descompresión en 23 casos. Obtuvieron alivio total del dolor en todos excepto en 1 caso en ambos grupos. Sin embargo, presenta un valor limitado, ya que la decisión de qué procedimiento realizar se realizó intraoperatoriamente. Si el nervio se mostraba visible (macroscópicamente) engrosado, entonces era reseado, y si el nervio se veía normal se llevaba a cabo descompresión. Lu y cols.²⁸ recientemente en 2021 llevaron a cabo una revisión sistemática y metanálisis de los resultados de dolor y satisfacción comparando terapia de infiltración, neurólisis y neurectomía para el neuroma de Morton. Ellos concluyeron en sus resultados que el consenso de alivio del dolor después de infiltración fue del 43 %, de neurólisis descompresiva fue del 68 % y después de neurectomía fue de 74 %. El consenso de incidencia de satisfacción completa después de infiltración, fue de 35 %, después de neurólisis por descompresión fue de 63 % y después de neurectomía fue de 57 %.

Finalmente, algunos investigadores han defendido la combinación de sección del ligamento transversal profundo junto con la realización de osteotomías en los metatarsianos adyacentes^{29,30} para el neuroma de Morton. Estas técnicas pueden ser válidas en algunos casos, pero las bien conocidas secuelas de realizar osteotomías metatarsales como el riesgo de metatarsalgia de transferencia, no unión o malunión o dedos flotantes, más documentación es necesaria antes de que puedan ser consideradas como técnicas de primera elección en casos de neuroma de Morton.

CONCLUSIÓN

Uno de los principales dogmas de la medicina en el juramento hipocrático hace referencia al *primun non nocere*, o "lo primero, no hacer daño". Claramente, por la evidencia presentada en este artículo y por la propia experiencia del autor, las técnicas de descompresión del neuroma de Morton centradas en la sección del ligamento transversal profundo y la traslación dorsal del nervio/neuroma cumplen esta doctrina de no maleficencia. La técnica de descompresión presentada aporta al clínico y a sus pacientes una excepciones razonables de alivio de la sintomatología dolorosa y un buen resultado para el paciente. La técnica también expone

al paciente a bajo riesgo ya que las complicaciones asociadas con la técnica de descompresión presentada son mínimas y típicamente no peores que los síntomas que el paciente presentaba inicialmente. Además, en casos de la que técnica de descompresión fallara para proveer un resultado satisfactorio en estos pacientes, siempre puede considerarse otras técnicas como neurectomía o la realización de osteotomías metatarsales posteriormente. Estas técnicas han mostrado también buenos resultados en la literatura, pero están asociadas con un mayor riesgo de complicaciones. Si uno acepta que el neuroma de Morton es una patología por compresión, una neuropatía por atrapamiento, entonces esta técnica de descompresión mínimamente invasiva debe de ser una parte del repertorio de tratamiento quirúrgico del podólogo.

CONFLICTO DE INTERESES

Ninguno.

FINANCIACIÓN

Ninguna.

BIBLIOGRAFÍA

- Civinini F. Su d'un nervoso gangliare rigonfiamento alla pianta del piede Lettera anatomica al Dr. Salomone Lampronti. Pistoia: Bracal; 1835.
- Pasero G, Marson P. Filippo Civinini (1805-1844) e la scoperta del neurinoma plantare Filippo Civinini (1805-1844) and the discovery of plantar neuroma. *Reumatismo*. 2006;58(4):319-22.
- Durlacher L. Treatise on corns, bunions, the diseases of nails and the general management of the feet. London: Simpkin-Marshall; 1845. DOI: 10.1097/00000441-184607210-00026.
- Morton TG. A peculiar and painful affection of the fourth metatarsophalangeal articulation. *Am J Med Sci*. 1876;71:37-45. DOI: 10.1097/00000441-187601000-00002.
- Morton TG. The Classic. A peculiar and painful affection of the fourth metatarsophalangeal articulation. *Clin Orthop Relat Res*. 1979;142:4-9.
- Hoadley A. Six cases of metatarsalgia. *Chicago Med Rec*. 1893;5:32.
- Lassmann G. Morton's toe: clinical, light and electron microscopic investigations in 133 cases. *Clin Orthop Relat Res*. 1979;142:73-84.
- Graham CE, Johnson KA, Ilstrup DM. The intermetatarsal nerve: a microscopic evaluation. *Foot Ankle*. 1981;2(3):150-2. DOI: 10.1177/107110078100200305.
- Guiloff RJ, Scadding JW, Klenerman L. Morton's metatarsalgia. Clinical, electrophysiological and histological observations. *J Bone Joint Surg Br*. 1984;66(4):586-91. DOI: 10.1302/0301-620X.66B4.6746697.
- Graham CE, Graham DM. Morton's neuroma: a microscopic evaluation. *Foot Ankle*. 1984;5(3):150-3. DOI: 10.1177/107110078400500308.
- Di Caprio F, Meringolo R, Shehab Eddine M, Ponziani L. Morton's interdigital neuroma of the foot: A literature review. *Foot Ankle Surg*. 2018;24(2):92-8. DOI: 10.1016/j.fas.2017.01.007.
- Gauthier G. Thomas Morton's disease: a nerve entrapment syndrome. A new surgical technique. *Clin Orthop Relat Res*. 1979;142:90-2. DOI: 10.1097/00003086-197907000-00014.
- Preston N, Peterson D, Allen J, Kawalec JS, Whitaker J. Deep Transverse Metatarsal Ligament Transection in Morton's Neuroma Excision: A Cadaveric Study Examining Effects on Metatarsal Alignment. *Foot Ankle Spec*. 2018;11(4):342-6. DOI: 10.1177/1938640017735888.
- Dellon AL. Treatment of Morton's neuroma as a nerve compression. The role for neurolysis. *J Am Podiatr Med Assoc*. 1992;82(8):399-402. DOI: 10.7547/87507315-82-8-399.
- Mischitz M, Zeitlinger S, Mischlinger J, Rab M. Nerve decompression according to A.L. Dellon in Morton's neuroma - A retrospective analysis. *J Plast Reconstr Aesthet Surg*. 2020;73(6):1099-104. DOI: 10.1016/j.bjps.2020.01.008.
- Diebold PF, Daum B, Dang-Vu V, Litchinko M. True epineural neurolysis in Morton's neuroma: a 5-year follow up. *Orthopedics*. 1996;19(5):397-400. DOI: 10.3928/0147-7447-19960501-09.
- Barrett SL, Pignetti TT. Endoscopic decompression for intermetatarsal nerve entrapment--the EDIN technique: preliminary study with cadaveric specimens; early clinical results. *J Foot Ankle Surg*. 1994;33(5):503-8.
- Barrett SL, Walsh AS. Endoscopic decompression of intermetatarsal nerve entrapment: a retrospective study. *J Am Podiatr Med Assoc*. 2006;96(1):19-23. DOI: 10.7547/0960019.
- Barrett S, Rabat E, Buitrago M, Rascon VP, Applegate PJ. Endoscopic Decompression of Intermetatarsal Nerve (EDIN) for the Treatment of Morton's Entrapment. *Open J Orthopedics*. 2012;2:19-24. DOI: 10.4236/ojo.2012.22004.
- Shapiro SL. Endoscopic decompression of the intermetatarsal nerve for Morton's neuroma. *Foot Ankle Clin*. 2004;9(2):297-304. DOI: 10.1016/j.fcl.2003.12.004.
- Zelent ME, Kane RM, Neese DJ, Lockner WB. Minimally invasive Morton's intermetatarsal neuroma decompression. *Foot Ankle Int*. 2007;28(2):263-5. DOI: 10.3113/FAI.2007.0263.
- Okafor B, Shergill G, Angel J. Treatment of Morton's neuroma by neurolysis. *Foot Ankle Int*. 1997;18(5):284-7. DOI: 10.1177/107110079701800507.
- Elghazy MA, Whitelaw KC, Waryasz GR, Guss D, Johnson AH, DiGiovanni CW. Isolated Intermetatarsal Ligament Release as Primary Operative Management for Morton's Neuroma: Short-term Results. *Foot Ankle Spec*. 2020;1938640020957851. DOI: 10.1177/1938640020957851. DOI: 10.1177/1938640020957851.
- Vito GR, Talarico LM. A modified technique for Morton's neuroma. Decompression with relocation. *J Am Podiatr Med Assoc*. 2003;93(3):190-4. DOI: 10.7547/87507315-93-3-190.
- Song JH, Kang C, Hwang DS, Kang DH, Kim YH. Dorsal suspension for Morton's neuroma: A comparison with neurectomy. *Foot Ankle Surg*. 2019;25(6):748-54. DOI: 10.1016/j.fas.2018.09.004.
- Archuleta AF, Darbinian J, West T, Weintraub MLR, Pollard JD. Minimally Invasive Intermetatarsal Nerve Decompression for Morton's Neuroma: A Review of 27 Cases. *J Foot Ankle Surg*. 2020;59(6):1186-91. DOI: 10.1053/j.jfas.2020.05.011.
- Villas C, Florez B, Alfonso M. Neurectomy versus neurolysis for Morton's neuroma. *Foot Ankle Int*. 2008;29(6):578-80. DOI: 10.3113/FAI.2008.0578.
- Lu VM, Puffer RC, Everson MC, Gilder HE, Burks SS, Spinner RJ. Treating Morton's neuroma by injection, neurolysis, or neurectomy: a systematic review and meta-analysis of pain and satisfaction outcomes. *Acta Neurochir (Wien)*. 2021;163(2):531-43. DOI: 10.1007/s00701-020-04241-9.
- Park EH, Kim YS, Lee HJ, Koh YG. Metatarsal shortening osteotomy for decompression of Morton's neuroma. *Foot Ankle Int*. 2013;34(12):1654-60. DOI: 10.1177/1071100713499905.
- Bauer T, Gaumetou E, Klouche S, Hardy P, Maffulli N. Metatarsalgia and Morton's Disease: Comparison of Outcomes Between Open Procedure and Neurectomy Versus Percutaneous Metatarsal Osteotomies and Ligament Release With a Minimum of 2 Years of Follow-Up. *J Foot Ankle Surg*. 2015;54(3):373-7. DOI: 10.1053/j.jfas.2014.08.009.