

DISTROFIAS UNGUEALES.

ETIOLOGÍA Y NOVEDADES TERAPÉUTICAS

Helena Collgros Totosaus¹, Manuel Sánchez-Regaña¹.

1. Servicio de Dermatología, Hospital Universitari Sagrat Cor, Unidad docente de la Universidad de Barcelona.

CORRESPONDENCIA
M. Sánchez-Regaña
msanchezreg@hotmail.com

DISTROFIAS UNGUEALES.
ETIOLOGÍA Y NOVEDADES TERAPÉUTICAS

RESUMEN

Las distrofias ungueales son una patología de interés, dado que afectan a un gran número de la población, alteran la calidad de vida y motivan frecuentemente la consulta tanto al dermatólogo como al podólogo. Engloban una serie de patologías ungueales, siendo importante diferenciar entre ellas para poder aplicar el tratamiento adecuado. En el presente artículo trataremos las características diferenciales de cada entidad para llegar al diagnóstico y también los nuevos avances terapéuticos para abordarlas, como son la laca ungueal hidrosoluble y la urea al 40%.

PALABRAS CLAVE

Onicodistrofia, uñas, psoriasis ungueal, traumatismo ungueal, onicomycosis, diagnóstico, tratamiento, laca ungueal.

ABSTRACT

Nail dystrophy is a disease of interest, since they affect a large number of the population, affect the quality of life and consultation frequently justify both the dermatologist and podiatra. Encompass a series of nail diseases, with an important difference between them in order to apply the proper treatment. In this article we discuss the different characteristics of each entity for the diagnosis and new therapeutic advances, such as water-soluble nail lacquer and 40% urea.

KEY WORDS

Onychodystrophy, nails, psoriasis, nail trauma, onychomycosis, diagnosis, treatment, nail lacquer.

INTRODUCCIÓN

El término distrofia ungueal engloba una serie de patologías de la uña, que se caracterizan por su alteración morfológica y estructural.

Las distrofias ungueales son un tema de especial interés médico, ya que son un motivo de consulta muy frecuente, que puede llegar a afectar severamente la calidad de vida de los pacientes que la padecen, dado que a parte del componente antiestético, estos pueden presentar molestias, dolor o incapacidad para realizar su trabajo con normalidad¹.

Como principales causas de distrofias ungueales encontramos la psoriasis ungueal, la onicomycosis y los traumatismos, y es importante diferenciar entre estas etiologías, ya que cada entidad tiene un tratamiento diferente y deben ser tratadas correctamente. Recientemente han aparecido nuevas opciones terapéuticas que facilitan el cumplimiento del tratamien-

to y permiten mejorar esta entidad de difícil manejo.

Para entender y diagnosticar correctamente las distrofias ungueales es importante reconocer los signos ungueales propios, que pueden dividirse en 3 categorías: debidos a la alteración de la matriz ungueal, debidos a la alteración del lecho ungueal, y debidos al depósito de pigmento en la placa ungueal². (Tabla 1).

ETIOLOGÍA

Las distrofias ungueales pueden ser causadas por diferentes factores o enfermedades que afectan a las uñas. En la Tabla 2 podemos ver las causas y características diferenciales de cada caso, que nos ayudaran a establecer el diagnóstico diferencial.

Por su mayor prevalencia e impacto psicosocial nos centraremos de forma más detallada en las causas más frecuentes de distrofias ungueales; como la psoriasis, la onicomycosis y los traumatismos.

PSORIASIS UNGUEAL

La afectación ungueal por psoriasis es una entidad de gran importancia, por las molestias a los pacientes que la sufren, y por ser muy frecuente, siendo la prevalencia del 50% de pacientes con psoriasis y la incidencia a lo largo de la enfermedad del 80%–90%. Además puede ser la manifestación inicial de la enfermedad cutánea. Del 1% al 5% de pacientes presentan psoriasis ungueal aislada sin afectación cutánea; y en los casos de artritis psoriásica la afectación ungueal es del 80%³.

Clínicamente podemos observar los signos diagnósticos característicos que incluyen pitting ungueal, manchas de aceite y onicolisis con bordes eritematosos. También podemos encontrar signos no específicos, como hemorragias en astilla, hiperqueratosis subungueal, engrosamiento ungueal y leuconiquia. Típicamente se afectan con más frecuencia las uñas de manos (por el fenómeno de Koebner), suele ser simétrica y puede acompañarse de artritis o dactilitis. El diagnóstico se realiza a partir de criterios clínicos y por la presencia de psoriasis en otras partes de la superficie corporal. Para evaluar el grado de afectación de la psoriasis ungueal se utiliza el índice numérico NAPSI, y como exploraciones complementarias se debería realizar el test del KOH o cultivo micológico para descartar la onicomycosis concomitante⁴; y en ocasiones en caso de duda diagnóstica puede hacerse una biopsia ungueal. La ecografía es útil para detectar signos precoces de artritis, entesitis y/o tendinitis⁵.

La mayoría de pacientes tienen dolor y limitación de las actividades de la vida diaria, por lo que conseguir una mejoría en su calidad de vida puede ser más importante que una mejoría clínica objetiva⁶.

Hay diversos tratamientos para la psoriasis ungueal (Tabla 3), pero su manejo es difícil debido al lento crecimiento de la placa ungueal, la necesidad de un tratamiento mantenido largo tiempo para observar beneficio clínico, la dificultad de los tratamientos tópicos para penetrar en la placa ungueal, y la limitación del uso de tratamientos sistémicos potentes a aquellos casos con afectación cutánea extensa debido a su potencial toxicidad. Como medidas generales deben evitarse los traumatismos (para no desencadenar el fenómeno de Koebner), la humedad y mantener la uñas cortas y pulir las asperezas.

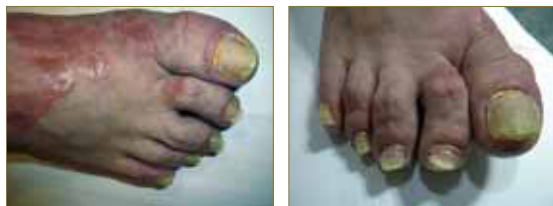


Figura 1: psoriasis en las uñas de pies junto a placas en la piel perilesional.

Figuras 2: Psoriasis en uñas con marcada hiperqueratosis subungueal en un paciente con artritis psoriásica.

ONICOMICOSIS

La onicomycosis es la infección de la uña causada por hongos, y estos pueden ser de tres especies diferentes: dermatofitos, mohos o levaduras. Es una infección muy común y se estima que la prevalencia en la población es del 10% al 40%, y aumenta con la edad. Se localiza más frecuentemente en los pies, y

suele ir asociada a tiña pedis. Como factores predisponentes encontramos la humedad por transpiración excesiva, las alteraciones de la morfología ungueal y los traumatismos que predisponen a la entrada de hongos. También son factores de riesgo la insuficiencia arterial, la inmunosupresión, la Diabetes mellitus, la edad avanzada, el tabaco y el consumo de ciertos fármacos.

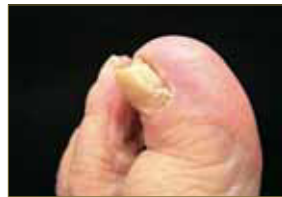

Figura 3: Onicomycosis y onicodistrofia total secundaria.

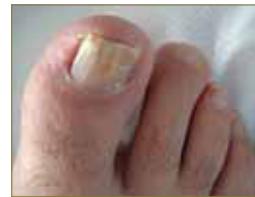

Figura 4: Leuconiquia e hiperqueratosis subungueal por onicomycosis.A

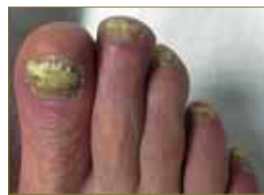

Figura 5: Onicomycosis con paroniquia asociada.

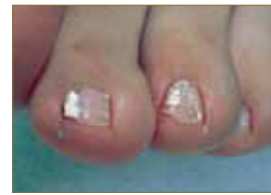

Figura 6: Onicomycosis blanca superficial.

Según la localización de la infección, hay 4 patrones de onicomycosis (Tabla 4).

El diagnóstico de la onicomycosis es principalmente clínico, pero para tener la seguridad, antes de iniciar el tratamiento antifúngico debe confirmarse la presencia micológica e identificarse el microorganismo causante. Esto puede hacerse mediante la técnica del hidróxido de potasio (KOH) que es útil para detectar de manera rápida la presencia de hongos, y posteriormente realizar un cultivo micológico para la identificación.

Según la localización de la afectación fúngica realizaremos sólo tratamiento tópico o añadiremos además tratamiento sistémico⁷:

- Afectación del lecho ungueal: lacas ungueales con amorolfina al 5% o ciclopirox al 8%; o la combinación de urea al 40% con bifonazol 1% en pomada.
- Afectación de la matriz ungueal o micosis resistente al tratamiento tópico: asociar tratamiento sistémico: itraconazol o terbinafina.

Además se debe eliminar la lámina ungueal distal afecta.

En la Tabla 5 se recogen unos signos clínicos guía que pueden permitir un diagnóstico diferencial entre psoriasis ungueal y onicomycosis, ya que la confusión entre ambas es frecuente.

TRAUMATISMOS MECÁNICOS

Muy frecuentemente a causa de prácticas deportivas, uso de calzado mal ajustado, o patología del antepié las uñas sufren traumatismos. Las alteraciones pueden ser agudas o crónicas, y se afectan tanto las uñas de las manos como las de los pies. En las manos suelen estar relacionadas con las profesión del paciente o traumatismos accidentales; en cambio en

Signos debidos a:	Lugar afectado	Manifestación clínica
Alteración de la matriz ungueal	Matriz proximal	- Líneas de Beau - Pitting - Estrías longitudinales - Fisuras longitudinales - Traquioniquia
	Matriz distal	- Leuconiquia verdadera
	Matriz proximal + distal	- Onicomadesis - Coiloniquia - Adelgazamiento ungueal
Alteración del lecho ungueal		- Onicosis - Hiperqueratosis subungueal - Leuconiquia aparente - Hemorragias en astilla
Depósito de pigmento en la placa ungueal		

Tabla 1: Clasificación de los signos ungueales propios según el tipo y lugar de afectación.

Causas onicodistrofia	Etiología concreta	Pistas para el diagnóstico
Medioambientales	- Exposición a irritantes o al agua - Traumatismos - Onicotilomanía - Rayos UV - Alérgenos (formaldehído, metacrilatos, etc.)	- Historia clínica - Diferente afectación uñas manos vs pies - Ausencia o mínimos signos de afectación del lecho ungueal - Hemorragias asociadas
Enfermedades primarias de la piel	- Psoriasis ungueal	Afectación de varias uñas con: - Pitting - Mancha de aceite - Onicosis con bordes eritematosos - Hemorragias en astilla - Hiperqueratosis subungueal - Engrosamiento ungueal - Leuconiquia Afectación cutánea
	- Liquen plano	- Adelgazamiento, uñas quebradizas, onicorrexión, fragmentación, acentuación de los surcos longitudinales - Melanoniqual longitudinal transitoria o permanente - Anoniqual y distrofia permanente de la uña
	- Enfermedad de Darier	- Estrías longitudinales rojas y/o blancas - Muecas en el borde libre en forma de "V"
	- Eccema - Enfermedades ampollosas - Alopecia areata - Otras	
Infecciones	- Cándida - Hongos Dermatofitos - Bacterias - Virus del papiloma humano - Saprófitos	- Paroniqual por cándida: factores predisponentes como exposición prolongada al agua, uso de detergentes o traumatismos o otras causas de Onicosis. - Color amarillo-verde (pseudomonas) - Engrosamiento ungueal - Afectación del lecho ungueal - Cultivos fúngicos y bacterianos - KOH/ PAS de la placa ungueal
Fármacos y cosméticos	- Tetraciclinas (+frec.) - Otros: fluoroquinolonas, psoralenos, AINES, captopril, retinoides, etc.	- Historia clínica - Afectación múltiples uñas, simétrica - Ausencia o cambios mínimos del lecho ungueal
Enfermedades metabólicas o sistémicas	- Hipertiroidismo - Sndr. de las uñas amarillas - Porfiria cutánea tarda (PCT) o pseudo- PCT - Protoporfiria eritropoyética	- Afectación múltiples uñas - Afectación mínima del lecho ungueal - Otros hallazgos cutáneos - Trastornos función tiroidea (hipertiroidismo)
Tumores ungueales	- Exostosis subungueal - Carcinoma espinocelular - Melanoma - Fibromas	- 1 única uña afecta - Signos de afectación del lecho ungueal - Radiografía +- Biopsia
Signos ungueales de enfermedades sistémicas	- Uñas en vidrio de reloj o en palillo de tambor - Hemorragias en astilla	- Patología pulmonar crónica - Endocarditis
Otros trastornos ligados a la edad	- Onicosquicia - Estrías ungueales - Fisuras	- Edad del paciente - Sequedad cutánea y ungueal

Tabla 2: Diagnóstico diferencial de las onicodistrofias.

las pies suelen estar relacionadas con el deporte (corredores, futbolistas, tenistas, bailarinas).

Las alteraciones que observamos pueden ser aisladas o asociadas a otras patologías subyacentes, como la psoriasis (por el fenómeno de Köebner); o la onicomicosis (sobreinfección).

Como principales factores etiológicos encontramos el calzado inadecuado (mujeres con zapatos de tacón alto, en punta), los deportistas, la patología del antepié (pies cavos, índice rígido, artropatías degenerativas), la onicotilomanía (autolesionado) y el daño postquirúrgico por extracción ungueal repetida. En estos casos, la alteración no afecta a todas las uñas. (Tabla 6).

Signos clínicos principales:

- Onicolisis traumática: puede ser distal, si el despegamiento es causado por compresión del pulpejo distal por zapatos pequeños; o lateral si hay una sobreposición del segundo dedo del pie sobre el primero. A diferencia de la onicomicosis no se asocia a hiperqueratosis subungueal.
- Leuconiquia transversa por microtraumatismos repetidos.
- Melanoniqia friccional: afecta a los dedos 4º y 5º del pie en mujeres por llevar calzado ajustado. Esto es debido a la activación de los melanocitos de la matriz ungueal con la fricción.
- Hematomas subungueales: son muy habituales, sobretodo si el paciente está en tratamiento con anticoagulantes o antiagregantes, y predisponen a que se sobreinfecten por hongos, dando una onicomicosis añadida a la uña traumática. Por esto, ante la duda, debe realizarse siempre examen con hidróxido de potasio (KOH) o cultivo micológico para descartar la presencia concomitante de hongos.
- Onicomadesis: desprendimiento proximal del plato ungueal

Para realizar un correcto diagnóstico se debe interrogar al paciente sobre su ocupación, antecedentes traumáticos, deportes que practica, antecedentes quirúrgicos, tipo de calzado, etc.

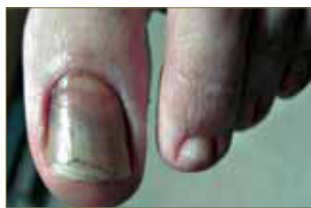

Figura 7: Hematoma ungueal traumático con sobreinfección micótica.

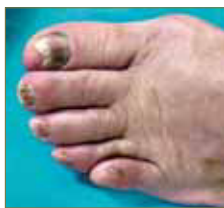

Figura 8: Distrofia ungueal traumática.

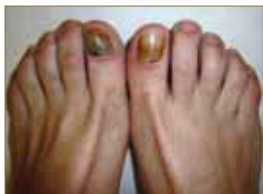

Figura 9: Distrofia ungueal traumática con hemorragias subungueales asociadas y onicomadesis (desprendimiento proximal del plato ungueal).

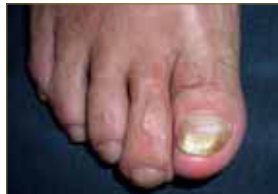

Figura 10: Traumatismo ungueal con onicolisis distal sin hiperqueratosis subungueal, a diferencia de la onicomicosis.

NOVEDADES TERAPÉUTICAS

Las distrofias ungueales ya sean secundarias a una causa subyacente o "primarias", son difíciles de tratar ya que hay pocos productos efectivos, fáciles de usar y seguros para aplicarse por largos periodos de tiempo. Además aunque se aplique el tratamiento correcto, la resolución completa puede tardar unos 6 meses, ya que precisa del recambio ungueal completo (6 meses para las uñas de las manos, 1 año para las de los pies).

Recientemente se han introducido nuevos principios activos a concentraciones superiores, que junto con la aparición de nuevos vehículos resultan en una mayor adherencia al tratamiento y mejor respuesta al mismo. Principalmente hablaremos de una laca ungueal hidrosoluble que contiene hidroxipropil-quitosano (HPCH), Equisetum arvense (cola de caballo) y metil-sulfonil-metano (DMSO); y de la urea a altas concentraciones.

LACA UNGUEAL HIDROSOLUBLE (BETALFATRUS®)

Es un nuevo tratamiento remineralizante y reestructurante que ha demostrado ser efectivo en el tratamiento de la psoriasis ungueal, según un estudio realizado por F. Cantoresi et al, en el que incluyeron 30 pacientes adultos afectados de psoriasis ungueal, aplicando la laca ungueal 1 vez al día durante 24 semanas consecutivas. Obtuvieron un 72% de reducción del pitting, 66% de la leuconiquia, 63% de la onicolisis y una reducción del 65% del NAPSÍ. La tolerancia del tratamiento fue excelente por su facilidad de aplicación y por las características no farmacológicas y organolépticas del producto⁸.

Betalfatrus® Laca ungueal está indicado para las uñas con fragilidad, malformaciones, y dolor local debido a la psoriasis, a otras dermatosis, a traumatismos o a solventes orgánicos, entre otros (Tabla 7). Está compuesta por una combinación de principios naturales, el hidroxipropil-quitosano, un aminosacárido extraído de la quitina del cangrejo y el camarón, que actúa formando una película invisible protectora en la queratina de las uñas con lo que mantiene la hidratación y contribuye en la incorporación de otros ingredientes necesarios para la uña, como el azufre y el sílice, que son aportados por los otros dos componentes de la laca: el metil sulfonil metano, fuente de azufre que fortalece la uña, y el Equisetum arvense (más conocido como cola de caballo), que se une a la queratina de la uña aportándole minerales y formando el colágeno que cementa las células ungueales.

Características de Betalfatrus® laca ungueal:

- Aplicación nocturna diaria sobre las uñas limpias y secas
- Al ser hidrosoluble → No precisa ser eliminado con disolventes, ya que se eliminará por la mañana al lavarse las manos. Es preferible aplicarlo antes de ir a dormir, y no lavar las manos hasta la mañana.
- Se seca rápidamente, dejando una película invisible e inodora
- Incoloro
- Fácil de usar
- Aceptado entre la población masculina

- Puede usarse también debajo de un esmalte de uñas cosmético de color, protegiendo así las uñas de la acción dañina de los quitaesmaltes
- Se recomienda continuar la aplicación durante un período mínimo de 3 meses
- No aplicar sobre heridas.

correcta diferenciación de los queratinocitos y mejora la inmunidad innata, además de su conocida acción queratolítica, por lo que es útil en el tratamiento de la hiperqueratosis y engrosamiento ungueal. Se han comercializado preparados con urea al 40% en nuevos vehículos: laca, gel, lápiz ungueal y gel-oil, que favorece la estabilidad de la fórmula y permite una mejor penetración de la urea¹.

Las indicaciones principales de la aplicación de urea tópica a altas concentraciones son la psoriasis ungueal, la onicomycosis (asociada a antifúngicos tópicos), y el engrosamiento ungueal o la hiperqueratosis.

UREA EN LAS DISTROFIAS UNGUEALES

Recientes estudios han demostrado que la urea en aplicación tópica tiene capacidad para inducir la

Tópicos	<ul style="list-style-type: none"> - Corticoides potentes (clobetasol propionato) en oclusión y en laca de uñas al 8%: para la psoriasis con afectación de la matriz ungueal - Derivados vitamina D: para la psoriasis con afectación del lecho ungueal - Tazaroteno al 1%(retinoide) - 5-fluorouracilo - Ditranol (o antralina)
Infiltraciones	<ul style="list-style-type: none"> - de Corticoides (en el interior del pliegue proximal, para tratar las afecciones de la matriz; o en el pliegue lateral para tratar la afectación del lecho ungueal)
Sistémicos clásicos	<ul style="list-style-type: none"> - Acitretino - Ciclosporina - Metotrexato - PUVA (tópico y sistémico)
Terapia Biológica	<ul style="list-style-type: none"> - Infliximab - Etanercept - Adalimumab - Ustekinumab
Importante evitar traumatismos	

Tabla 3: Tratamientos para la psoriasis ungueal.

Onicomycosis subungueal distal/lateral	La más frecuente. El hongo (más común <i>T. rubrum</i>) penetra desde el hiponiquio a la placa y al lecho ungueal, que se va volviendo hiperqueratósico.
Onicomycosis subungueal proximal	El hongo (más frecuentemente <i>T. rubrum</i>) penetra desde la cutícula y el pliegue proximal, afectando la porción proximal de la placa ungueal
Onicomycosis blanca superficial	Los hongos (más frecuentemente <i>T. mentagrophytes</i>) invaden la superficie de la placa ungueal, adquiriendo ésta un color blanco y aspecto descamativo.
Onicomycosis distrófica total	Se produce cuando los hongos afectan la matriz ungueal, y esto puede ser a causa de la evolución de cualquiera de los tipos anteriores. Se observa toda la uña hiperqueratósica.

Tabla 4: Patrones de onicomycosis según la localización de la infección.

Psoriasis	Onicomycosis
<ul style="list-style-type: none"> • Afectación > manos • Simétrica • Otras áreas de piel afectas • Antecedentes familiares • Artritis • Dactilitis 	<ul style="list-style-type: none"> • Afectación > pies • Asimétrica • Puede asociarse a tiña pedis: descamación plantar e interdigital • Antecedente epidemiológico de humedad

Tabla 5: Signos guía para diferenciar Psoriasis ungueal de Onicomycosis.

Alteración ungueal	Etiología
Líneas de Beau	Daño de la matriz ungueal al quitar la cutícula
Leuconiquia verdadera (transversa)	Daño de la matriz ungueal al quitar la cutícula
Fragilidad ungueal: <ul style="list-style-type: none"> - Onicorrexis, onicosquicia - Granulación superficial - Onicolisis distal - Onicolisis difusa 	<ul style="list-style-type: none"> - Quitaesmaltes - Uso prolongado de esmaltes ungueales - Mecánico (instrumentos usados para limpiar el borde libre de la placa ungueal) - Mecánico (uñas artificiales que hace de palanca), o químico (uñas acrílicas)
Decoloración (amarillo-naranja)	Uso prolongado de esmaltes ungueales
<ul style="list-style-type: none"> - Paroniquia aguda - Paroniquia crónica - Granuloma periungueal piogénico - Verrugas periungueales 	<ul style="list-style-type: none"> - Cortes periungueales con objetos afilados, dermatitis de contacto - Eliminación constante de la cutícula - Cicatrices periungueales - Traumatismo mecánico en la cutícula

Tabla 6: Cambios ungueales asociados².

Indicaciones	Contraindicaciones
<ul style="list-style-type: none"> - Psoriasis ungueal - Onicosquicia (uñas secas, frágiles) - Onicolisis inducida por cosméticos - Otras causas de distrofia ungueal 	<ul style="list-style-type: none"> - Onicomycosis

Tabla 7: Indicaciones y contraindicaciones de Betalfatrus® laca ungueal.

BIBLIOGRAFÍA

1. Sanchez-Regaña M, Katsambas A, Ocampo J, Domínguez J. Distrofias ungueales 2ª edición 2010 Isdin.
2. Bolonia JL. Dermatology. Elsevier 2ª edición 2008 Vol 1; Capítulo 70 Nail Disorders: 1019-1036.
3. Sánchez-Regaña M, Umberto P. Aspectos diagnósticos y terapéuticos de la psoriasis ungueal. Actas Dermosifiliogr 2008; 99: 34-43
4. Sánchez-Regaña et al. Report on the prevalence of fungal involvement in a series of patients with nail psoriasis. Clin Exp Dermatol 2007;33:194-5.
5. De Simone C et al. Achilles tendinitis in psoriasis: Clinical and sonographic findings. J Am Acad Dermatol 2003; 49: 217-222
6. De Jong EM, Seeger BA, Gulnick MK et al. Psoriasis of the nails associated with disability in a large number of patients: results of a recent interview with 1728 patients. Dermatology 1996; 193: 300-303
7. Fernández-Chico N, García Fernández D, Luemo J. Estrategias terapéuticas en las onicomycosis. Piel 2008, 23 (5): 268-272
8. Cantoresi F, Sorgi P, Arcese A et al. Improvement of psoriatic onychodystrophy by a water-soluble nail lacquer. JEADV 2009; 23: 832-834.