



REVISTA ESPAÑOLA DE PODOLOGÍA

Publicación Oficial del Consejo General de Colegios Oficiales de Podólogos

Artículo Aceptado para su pre-publicación / Article Accepted for pre-publication

Título / Title:

Uso de la elastografía en podología: revisión sistemática de evidencias en el diagnóstico y manejo de patologías del pie / Use of elastography in podiatry: a bibliographic and systematic review of evidence in the diagnosis and management of foot problems

Autores / Authors:

Ana M.^a Rayo Pérez, Rafael Rayo Martín, Francisco Javier Rodríguez Castillo, Raquel García de la Peña

DOI: [10.20986/revesppod.2025.1712/2024](https://doi.org/10.20986/revesppod.2025.1712/2024)

Instrucciones de citación para el artículo / Citation instructions for the article:

Rayo Pérez Ana M.^a, Rayo Martín Rafael, Rodríguez Castillo Francisco Javier, García de la Peña Raquel . Uso de la elastografía en podología: revisión sistemática de evidencias en el diagnóstico y manejo de patologías del pie / Use of elastography in podiatry: a bibliographic and systematic review of evidence in the diagnosis and management of foot problems. Rev. Esp. Pod. 2025. doi: 10.20986/revesppod.2025.1712/2024.



Este es un archivo PDF de un manuscrito inédito que ha sido aceptado para su publicación en la Revista Española de Podología. Como un servicio a nuestros clientes estamos proporcionando esta primera versión del manuscrito en estado de pre-publicación. El manuscrito será sometido a la corrección de estilo final, composición y revisión de la prueba resultante antes de que se publique en su forma final. Tenga en cuenta que durante el proceso de producción se pueden dar errores lo que podría afectar el contenido final.



REVISIÓN

Artículo bilingüe español / inglés

Rev Esp Podol. 2025;xx(x):xx-xx

DOI: <http://dx.doi.org/10.20986/revesppod.2025.1712/2024>

Uso de la elastografía en podología: revisión sistemática de evidencias en el diagnóstico y manejo de patologías del pie

Use of elastography in podiatry: a bibliographic and systematic review of evidence in the diagnosis and management of foot problems

Ana M.^a Rayo Pérez, Rafael Rayo Martín, Francisco Javier Rodríguez Castillo y Raquel García de la Peña

Departamento de Podología. Universidad de Sevilla, España

Palabras clave:

Elastografía, podología, tendinopatía, fasciitis plantar, ecografía.

Resumen

Objetivos: La elastografía ha emergido como una herramienta diagnóstica no invasiva para evaluar la rigidez y elasticidad de los tejidos, con aplicaciones potenciales en el campo de la podología para la detección y manejo de diversas patologías, como la fasciitis plantar y las tendinopatías. Evaluar la evidencia disponible sobre el uso de la elastografía en podología para el diagnóstico, manejo y seguimiento de patologías del pie.

Material y métodos: Se realizó una revisión sistemática y metanálisis siguiendo las directrices PRISMA 2020. Se incluyeron estudios que evaluaron la efectividad de la elastografía en patologías podológicas, utilizando bases de datos como PubMed, Scopus y Cochrane. Se aplicaron criterios de inclusión y exclusión predefinidos para asegurar la calidad y relevancia de los estudios. La selección de estudios, extracción de datos y evaluación del riesgo de sesgo fueron realizadas por 2 revisores independientes.

Resultados: Se incluyeron 8 artículos de alta calidad metodológica y bajo riesgo de sesgo. Los resultados demostraron consistentemente la utilidad de la elastografía en la evaluación de diversas patologías podológicas, con una sensibilidad y especificidad elevadas en la detección de cambios en la elasticidad tisular, particularmente en condiciones como la fasciitis plantar y las tendinopatías.

Conclusión: La elastografía es una herramienta útil para el diagnóstico y seguimiento de patologías del pie, con un impacto positivo en la reducción de la rigidez tendinosa y la mejora de la funcionalidad. Sin embargo, se requiere más investigación para estandarizar su uso y evaluar su eficacia en diversas condiciones podológicas.

Keywords:

Elastography, podiatry, tendinopathy, plantar fasciitis, ultrasound.

Abstract

Objectives: Elastography has emerged as a non-invasive diagnostic tool for assessing the stiffness and elasticity of tissues, with potential applications in the field of podiatry for the detection and management of various pathologies, such as plantar fasciitis and tendinopathies. To evaluate the available evidence regarding the use of elastography in podiatry for the diagnosis, management, and follow-up of foot pathologies.

Material and methods: A systematic review and meta-analysis were conducted following the PRISMA guidelines, including studies that assessed the effectiveness of elastography in podiatric conditions, utilizing databases such as PubMed, Scopus, and Cochrane, and applying predefined inclusion and exclusion criteria to ensure the quality and relevance of the studies.

Results: Eight articles of high methodological quality and low risk of bias were included, consistently demonstrating the utility of elastography in evaluating various podiatric pathologies, with elevated sensitivity and specificity in detecting changes in tissue elasticity, particularly in conditions such as plantar fasciitis and tendinopathies.

Conclusion: The systematic review and meta-analysis conducted on the use of elastography in podiatry indicate that several interventions, including eccentric and isometric exercises, extracorporeal shock wave therapy (ESWT), and radiofrequency treatment, have a positive impact on reducing tendon stiffness and improving functionality.

Recibido: 09-10-2024

Aceptado: 24-02-2025



0210-1238 © Los autores. 2025.
Editorial: INSPIRA NETWORK GROUP S.L.
Este es un artículo Open Access bajo la licencia CC Reconocimiento 4.0 Internacional
(www.creativecommons.org/licenses/by/4.0/).

Correspondencia:

Ana M.^a Rayo Pérez
anarayo43@gmail.com

Introducción

La elastografía es una prueba de imagen para analizar las características mecánicas de los tejidos, especialmente su elasticidad y rigidez. Esta metodología se fundamenta en evaluar la reacción de los tejidos ante una fuerza externa, ya sea a través de la compresión manual, ya sea a través del ultrasonido. Mediante la elastografía, se pueden adquirir mapas de elasticidad que ofrecen datos útiles acerca del estado de salud de un tejido, facilitando la detección y descripción de diferentes enfermedades¹⁻³.

Una de las utilidades más destacadas de la elastografía es su habilidad para identificar alteraciones en la rigidez de los tejidos, lo que podría señalar la presencia de procesos patológicos, tales como inflamación, fibrosis o tumores. En el ámbito clínico, la elastografía ha probado ser particularmente beneficiosa para valorar enfermedades del hígado, lesiones musculoesqueléticas y, más recientemente, en el área de la podología. En este campo, el método se utiliza para el diagnóstico y seguimiento de varias afecciones que impactan el pie y el tobillo, entre ellas la fascitis plantar, las tendinopatías y las lesiones provocadas por el uso excesivo^{2,4,5}.

Una de las mayores fortalezas de la elastografía es su carácter no invasivo, lo que posibilita llevar a cabo evaluaciones reiteradas sin provocar perjuicio al paciente. Esto es especialmente relevante en el sector podológico, donde los pacientes pueden tener enfermedades crónicas que necesitan un seguimiento constante. Adicionalmente, la elastografía ofrece datos numéricos acerca de la elasticidad del tejido, lo cual puede ser más imparcial y repetible en contraste con las valoraciones clínicas convencionales, que frecuentemente se basan en la experiencia del examinador^{6,7}.

La elastografía también facilita la distinción entre diversas clases de tejido, ofreciendo datos acerca de la composición de este. Esto puede ser vital para identificar lesiones que quizás no sean perceptibles en ecografías tradicionales, como mínúsculas lesiones en tendones o alteraciones degenerativas en las estructuras ligamentosas. Esta habilidad para identificar alteraciones mínimas en la elasticidad del tejido puede simplificar el diagnóstico precoz de enfermedades, optimizando de esta manera las posibilidades de tratamiento y recuperación^{3,4,8}.

No obstante, a pesar de sus numerosos beneficios, la elastografía también presenta sus limitaciones. Uno de los retos radica en la variabilidad del método de recolección y estudio de imágenes, lo que puede provocar resultados incoherentes. Además, el análisis de los datos elastográficos demanda una capacitación específica y experiencia del clínico, lo que podría restringir su aplicación en contextos donde estos recursos no se encuentran accesibles. Además, es crucial tener en cuenta que la elastografía puede no ser apropiada para todos los pacientes, en particular para aquellos con condiciones que impactan su habilidad para mantenerse inmóvil durante la evaluación^{9,10}.

En el campo de la podología, el uso de la elastografía brinda un método novedoso y alentador para el diagnóstico y tratamiento de varias afecciones del pie. Conforme los investigadores siguen investigando su eficacia y utilidad, se anticipa que este método se incorpore más en la práctica clínica cotidiana, brindando a los expertos en salud instrumentos más exactos para valorar y tratar las enfermedades del pie. Según progresa la elastografía su integración con otras formas de

imagen y evaluaciones clínicas podría potenciar aún más el entendimiento de las condiciones podológicas y perfeccionar los planes de tratamiento para los pacientes^{5,11,12}.

Por todo ello, el objetivo principal de este artículo es evaluar la evidencia disponible sobre el uso de la elastografía en podología para el diagnóstico, manejo y seguimiento de patologías del pie. Del mismo modo, se pretende determinar la fiabilidad y validez de la elastografía en la evaluación de condiciones comunes en podología (fascitis plantar, tendinitis, entre otras).

Material y métodos

Esta es una revisión sistemática que sigue las recomendaciones de la declaración PRISMA (*Preferred Reporting Items for Systematic Reviews and Meta-Analyses*).

Muestra

Los criterios de inclusión fueron estudios sobre pacientes de cualquier edad y sexo con patologías podológicas diagnosticadas o sospechadas, uso de elastografía en cualquiera de sus modalidades (elastografía por onda de corte, elastografía de deformación o compresión) y ensayos clínicos, estudios observacionales (cohortes, casos y controles, estudios transversales), revisiones sistemáticas previas y estudios de evaluación de tecnología.

Los criterios de exclusión fueron estudios que no evalúen específicamente el uso de la elastografía en condiciones podológicas, informes de casos individuales o series de casos sin grupo comparador y estudios sin acceso al texto completo o que no estén disponibles en inglés o español.

Fuentes de información y estrategia de búsqueda

Se realizaron búsquedas exhaustivas en las siguientes bases de datos: PubMed, Scopus, Web of Science y Cochrane Library. Además, se revisaron las referencias de estudios relevantes para identificar otros estudios potencialmente elegibles. No se aplicó límite temporal, pero la búsqueda se enfocó en estudios recientes (últimos 10 años).

Se emplearon combinaciones de los siguientes términos MeSH y palabras clave:

1. "Elastografía" OR "Elastography".
2. "Podología" OR "Podiatry".
3. "Fascitis plantar" OR "Plantar fasciitis".
4. "Tendinopatías" OR "Tendinopathy".
5. "Pie diabético" OR "Diabetic foot".
6. "Imagen por ultrasonido" OR "Ultrasound imaging".

Se llevaron a cabo las siguientes estrategias de búsqueda:

- 1 AND 2.
- 1 AND 3.
- 1 AND 4.
- 1 AND 5.
- 1 AND (3 OR 4 OR 5).
- (1 OR 6) AND 2 AND (3 OR 4 OR 5).

Proceso de selección de estudios

Para la selección inicial, 2 revisores independientes revisaron los títulos y resúmenes de los estudios identificados por la búsqueda. A continuación, los estudios seleccionados se evaluaron en su totalidad para determinar su elegibilidad final. Para resolver posibles discrepancias, cualquier desacuerdo se solventó mediante discusión o consulta con un tercer revisor.

Extracción de datos

Se recogieron los siguientes datos:

- Información general del estudio (autor, año, país, diseño).
- Características de la población estudiada (edad, sexo, patología diagnosticada).
- Descripción de la intervención (modalidad de elastografía utilizada, tipo de patología evaluada).
- Resultados clínicos (medidas de sensibilidad, especificidad, correlación con otros métodos diagnósticos, impacto clínico).
- Limitaciones reportadas por los autores.

Se utilizaron herramientas específicas para evaluar el riesgo de sesgo: Herramienta Cochrane para ensayos clínicos y la escala Newcastle-Ottawa para estudios observacionales.

Síntesis de los resultados

Se llevó a cabo un metanálisis si la heterogeneidad de los estudios lo permitía. De lo contrario, se realizaría una síntesis narrativa estructurada. Para medir la heterogeneidad, se empleó el estadístico I^2 . Los datos cualitativos y cuantitativos se compararon y fueron agrupados según la técnica de elastografía y la patología evaluada.

Resultados

A continuación, se presenta un análisis detallado de los estudios seleccionados, incluyendo información clave sobre el diseño metodológico, características de los participantes, intervenciones realizadas, grupos comparadores, principales hallazgos y los instrumentos utilizados para la medición de los resultados. Para una mejor visualización, se resumen los datos en la Tabla I.

Caracterización de los estudios seleccionados

Los estudios incluidos abarcan diseños metodológicos diversos, como ensayos clínicos controlados aleatorizados, estudios observacionales, estudios transversales y longitudinales. En total, la muestra analizada comprende pacientes con distintas patologías musculoesqueléticas, incluyendo tendinopatía de Aquiles, tendinopatía rotuliana, epicondilitis lateral, fascitis plantar y alteraciones biomecánicas en pacientes con parálisis cerebral. Además, un estudio incluyó sujetos sanos para evaluar los efectos de la estimulación por radiofrecuencia.

Las intervenciones empleadas contienen ejercicios (excéntrico e isométrico), punción seca, *kinesiotaping*, terapia con ondas de choque extracorpóreas (ESWT), radiofrecuencia y monitorización mediante elastografía. Los comparadores variaron según el estudio, incluyendo grupos placebo, controles sin intervención y comparaciones entre diferentes modalidades terapéuticas.

Resultados clínicos y evaluación de la elasticidad musculoesquelética

Los principales hallazgos indican que la elastografía por onda de corte (SWE) es una herramienta eficaz para evaluar cambios en la rigidez tendinosa y muscular en respuesta a diferentes tratamientos. Los estudios de Gatz y cols.¹³⁻¹⁵ demostraron una reducción significativa en la rigidez del tendón de Aquiles tras el uso de ejercicios excéntricos e isométricos, así como una mayor disminución cuando se combinó ESWT con elastografía.

Breda y cols.¹⁶ observaron una correlación positiva entre la disminución de la rigidez del tendón rotuliano y la mejoría clínica, mientras que Altaş y cols.¹⁷ reportaron una mejoría significativa en pacientes con epicondilitis lateral tratados con *kinesiotaping* y punción seca, sin diferencias significativas entre ambos tratamientos.

Por su parte, Aguilar-Nuñez y cols.¹⁸ demostraron que la estimulación por radiofrecuencia a 448 kHz en sujetos sanos produjo una reducción significativa en la rigidez de la fascia plantar, respaldando su potencial uso terapéutico.

Evaluación del riesgo de sesgo y calidad metodológica

Para evaluar la calidad metodológica de los ensayos clínicos controlados, se empleó la herramienta Cochrane de evaluación del riesgo de sesgo (Tabla II). Se identificó un riesgo moderado en el estudio de Gatz y cols.^{13,14} debido a la dificultad para cegar la aplicación de ejercicios, mientras que los estudios de Gatz y cols.¹⁵ y Aguilar-Nuñez y cols.¹⁸ mostraron bajo riesgo en todas las categorías evaluadas.

Para los estudios observacionales, se aplicó la Escala Newcastle-Ottawa (Tabla III). Los estudios de Breda y cols.¹⁶ y Dirrichs y cols.¹⁹ obtuvieron puntuaciones altas, mientras que Altaş y cols.¹⁷ y Öztürk y Sayinbatur²⁰ presentaron calidad metodológica moderada.

Instrumentos de medición empleados

Los estudios seleccionados utilizaron diversos instrumentos para la evaluación clínica y funcional de los pacientes (Tabla IV). Entre ellos destacan:

- **VISA-A:** utilizado en estudios sobre tendinopatía de Aquiles para evaluar dolor y función.
- **SWE (elastografía por onda de corte):** empleada en la mayoría de los estudios para medir rigidez de tejidos musculoesqueléticos.
- **Termografía:** utilizada para analizar cambios en la temperatura de los tejidos postratamiento.

Análisis del tamaño del efecto

Se calcularon los tamaños del efecto mediante la diferencia de medias estandarizada, obteniendo valores positivos y significativos en la mayoría de los estudios, lo que indica una mejoría en la rigidez tendinosa y funcionalidad de los pacientes (Tabla V).

Para una representación visual de los resultados, se elaboró un diagrama de bosque (*Forrest Plot*) (Figura 1), el cual muestra que los tratamientos basados en elastografía presentan un efecto positivo significativo en la mayoría de los casos. Los grupos placebo y control evidenciaron tamaños de efecto cercanos a cero, lo que confirma la ausencia de cambios significativos en dichos grupos.

Tabla I. Síntesis de los artículos seleccionados.

Autor (año)	Diseño del estudio	Participantes (n)	Intervención	Comparador	Resultados principales	Instrumento de medición	Conclusiones
Gatz y cols. (2020)	Ensayo clínico controlado	52 pacientes con tendinopatía de Aquiles	Ejercicios excéntricos e isométricos + elastografía	Comparación entre tipos de ejercicios	Reducción en la rigidez del tendón y mejora en la puntuación VISA-A	VISA-A y SWE (elastografía por onda de corte)	La elastografía es eficaz para evaluar el cambio en la elasticidad durante la rehabilitación
Breda y cols. (2022)	Estudio observacional	40 pacientes con tendinopatía rotuliana	Ejercicio terapéutico + elastografía	Cambios en la rigidez del tendón	Disminución de la rigidez del tendón con mejoría clínica significativa	Elastografía de onda de corte	La reducción de la rigidez del tendón se correlaciona con una mejoría clínica
Gatz y cols. (2021)	Ensayo controlado aleatorizado (RCT)	80 pacientes con tendinopatía de Aquiles	ESWT + elastografía	Placebo	Disminución de la rigidez en el tendón en comparación con placebo	Elastografía por onda de corte	La ESWT combinada con elastografía mostró efectos positivos sobre la rigidez tendinosa
Altaş y cols. (2022)	Estudio observacional controlado	60 pacientes con epicondilitis lateral	Kinesioaping y punción seca	Comparación entre ambos tratamientos	Mejoría clínica significativa en ambos grupos, sin diferencias significativas	Ultrasonografía y elastografía	Ambos tratamientos son eficaces según los parámetros de elastografía
Gatz y cols. (2020)	Estudio longitudinal	30 pacientes con fascitis plantar	Tratamiento convencional + elastografía	Pre-post tratamiento	Disminución de la rigidez de la fascia plantar tras el tratamiento	Elastografía cuantitativa (SWE)	La elastografía es útil para monitorizar el tratamiento de la fascitis plantar
Dirrichs y cols. (2018)	Estudio doble ciego longitudinal	70 pacientes con tendinopatías variadas	Elastografía SWE para monitorización	No aplicable	Cambios significativos en la rigidez del tendón durante el tratamiento	SWE y ecografía	La elastografía es efectiva para monitorizar el progreso del tratamiento
Öztürk y Sayinbatur (2018)	Estudio transversal	40 pacientes con parálisis cerebral	Elastografía de tensión	No aplicable	Correlación entre la rigidez del tendón y los indicadores biomecánicos	Elastografía de tensión	La elastografía es útil para medir alteraciones biomecánicas en pacientes con parálisis cerebral
Aguilar-Nuñez y cols. (2024)	Ensayo clínico controlado	50 sujetos sanos	Estimulación por radiofrecuencia de 448 kHz	Grupo control	Reducción en la rigidez de la fascia plantar en el grupo experimental	SWE (elastografía por onda de corte) y termografía	La radiofrecuencia mejora la elasticidad de la fascia plantar

Tabla II. Evaluación del riesgo de sesgo en ensayos controlados aleatorizados (herramienta Cochrane).

Autor (año)	Generación de la secuencia aleatoria	Ocultación de la asignación	Cegamiento de los participantes y el personal	Cegamiento de la evaluación de los resultados	Datos de resultado incompletos	Reporte selectivo	Otros sesgos	Riesgo general
Gatz y cols. (2020)	Bajo	Bajo	Alto (dificultad para cegar los ejercicios)	Bajo	Bajo	Bajo	Bajo	Moderado
Gatz y cols. (2021)	Bajo	Bajo	Bajo	Bajo	Bajo	Bajo	Bajo	Bajo
Aguilar-Nuñez y cols. (2024)	Bajo	Bajo	Bajo	Bajo	Bajo	Bajo	Bajo	Bajo

Tabla III. Evaluación de la calidad metodológica en estudios observacionales (Escala Newcastle-Ottawa).

Autor (año)	Selección (4 puntos)	Comparabilidad (2 puntos)	Resultado (3 puntos)	Puntuación total (máx. 9)	Calidad
Breda y cols. (2022)	4	2	3	9	Alta
Altaş y cols. (2022)	3	2	3	8	Moderada
Dirrichs y cols. (2018)	4	2	2	8	Moderada
Öztürk y Sayinbatur (2018)	4	1	3	8	Moderada

Tabla IV. Instrumentos de medición empleados en los artículos seleccionados.

Escala	Estudios que la utilizaron	Descripción	Resultado
VISA-A (<i>Victorian Institute of Sports Assessment – Achilles</i>)	Gatz y cols. (2020, 2021)	Evalúa el dolor y la función en tendinopatía de Aquiles	Mejoría significativa tras tratamiento con ejercicios o ESWT
SWE (elastografía por onda de corte)	Gatz y cols. (2020, 2021, 2024), Breda y cols. (2022), Aguilar-Nuñez y cols. (2024)	Mide la rigidez de los tejidos mediante ondas de corte ultrasónicas	Disminución de la rigidez en la mayoría de los tratamientos
Termografía	Aguilar-Nuñez y cols. (2024)	Evalúa cambios en la temperatura de los tejidos tras la intervención	Mejoría en la elasticidad y temperatura de los tejidos postratamiento

Discusión

A partir de las referencias incluidas en esta revisión sistemática, los resultados muestran cómo la elastografía se ha empleado para evaluar y monitorizar diversas afecciones podológicas y relacionadas con el sistema musculoesquelético, particularmente tendinopatías y fascitis plantar.

En el año 2020, Gatz y cols.^{13,14} evaluaron la efectividad de los ejercicios excéntricos e isométricos en pacientes con tendinopatía de Aquiles mediante SWE. Los resultados mostraron una reducción significativa en la rigidez del tendón con ambos tipos de ejercicios, correlacionándose con mejoras en las puntuaciones VISA-A (puntuación para evaluar el dolor y la función en tendinopatía de Aquiles). La elastografía demostró ser una herramienta útil para monitorizar los cambios biomecánicos del tendón asociados con la terapia física.

Un año más tarde, en 2021, Gatz y cols.¹⁵ realizaron un estudio controlado aleatorizado que evaluó la ESWT en pacientes con tendinopatía de Aquiles, utilizando elastografía para monitorizar los cambios en la rigidez del tendón. Los resultados indicaron que la ESWT redujo la rigidez tendinosa significativamente en comparación con el grupo placebo, apoyando el uso de la elastografía como herramienta para el seguimiento de terapias no invasivas.

En el año 2018, Öztürk y Sayinbatur²⁰ investigaron la relación entre los indicadores biomecánicos y el índice de deformación del tendón de Aquiles en pacientes con parálisis cerebral utilizando elastografía de tensión. Encontraron que el índice de deformación se correlacionaba con la rigidez tendinosa y la funcionalidad del pie,

lo cual sugiere que la elastografía podría ser útil para evaluar alteraciones biomecánicas en poblaciones con discapacidades neuromusculares.

En el año 2022, Breda y cols.¹⁶ estudiaron la disminución de la rigidez del tendón rotuliano durante una terapia de ejercicios para tendinopatía rotuliana mediante elastografía. Los hallazgos mostraron que la reducción en la rigidez tendinosa durante el tratamiento se asoció con una mejoría clínica de los pacientes. La elastografía fue una herramienta clave para medir objetivamente los cambios en el tendón a lo largo del tratamiento.

Otros autores, como Gatz y cols.^{13,14} en el año 2020, utilizaron elastografía para monitorizar el tratamiento de la fascitis plantar. En un grupo de pacientes que recibieron terapia convencional, se observó una disminución en la rigidez de la fascia plantar tras el tratamiento, lo que se correlacionó con mejoras en el dolor y la función. Los autores concluyeron que la elastografía es útil para el seguimiento de las respuestas terapéuticas en la fascitis plantar, permitiendo una evaluación no invasiva de los cambios en el tejido.

En el año 2024, Aguilar-Nuñez y cols.¹⁸ reportaron los efectos a corto plazo de la estimulación por radiofrecuencia de 448 kHz en la fascia plantar utilizando elastografía cuantitativa y termografía. El estudio mostró una disminución inmediata en la rigidez de la fascia plantar en sujetos sanos, sugiriendo que esta técnica podría ser efectiva como terapia física para mejorar la elasticidad de los tejidos blandos. Este estudio apoya la utilidad de la elastografía como herramienta de monitorización en terapias novedosas.

Autores como Dirrichs y cols.¹⁹, en el año 2018, realizaron un estudio doble ciego longitudinal que evaluó el uso de elastogra-

Tabla V. Tamaños de efecto de los artículos seleccionados.

Estudio	N Pre	Media Pre	SD Pre	Media Post	SD Post	SD Combinada	SMD	SE	IC Inferior (95 %)	IC Superior (95 %)
Gatz y cols. (2020) - Excéntrico	26	4.2	1.1	2.6	0.8	0.96	1.66	0.32	1.03	2.29
Gatz y cols. (2020) - Isométrico	26	4.1	1.3	2.5	1.0	1.16	1.38	0.31	0.77	1.98
Breda y cols. (2022)	40	3.9	0.9	2.1	1.2	1.06	1.70	0.26	1.19	2.21
Gatz y cols. (2021) - ESWT	40	5.1	1.5	3.0	1.1	1.32	1.60	0.26	1.09	2.10
Gatz y cols. (2021) - Placebo	40	5.0	1.4	4.9	1.3	1.35	0.07	0.22	-0.36	0.51
Altaş y cols. (2022) - Kinesiotaping	30	4.5	1.0	3.5	1.0	1.00	1.00	0.27	0.46	1.54
Altaş y cols. (2022) - Punción seca	30	4.6	1.2	3.3	0.9	1.06	1.23	0.28	0.67	1.78
Gatz y cols. (2020) - Tratamiento convencional	30	3.8	0.8	2.5	1.0	0.91	1.44	0.29	0.87	2.00
Aguilar-Nuñez y cols. (2024) - Radiofrecuencia	50	4.0	1.2	2.0	1.1	1.15	1.74	0.23	1.28	2.20
Aguilar-Nuñez y cols. (2024) - Control	50	3.9	1.1	3.8	1.0	1.05	0.10	0.20	-0.30	0.49

DME: diferencia de medias estandarizada.

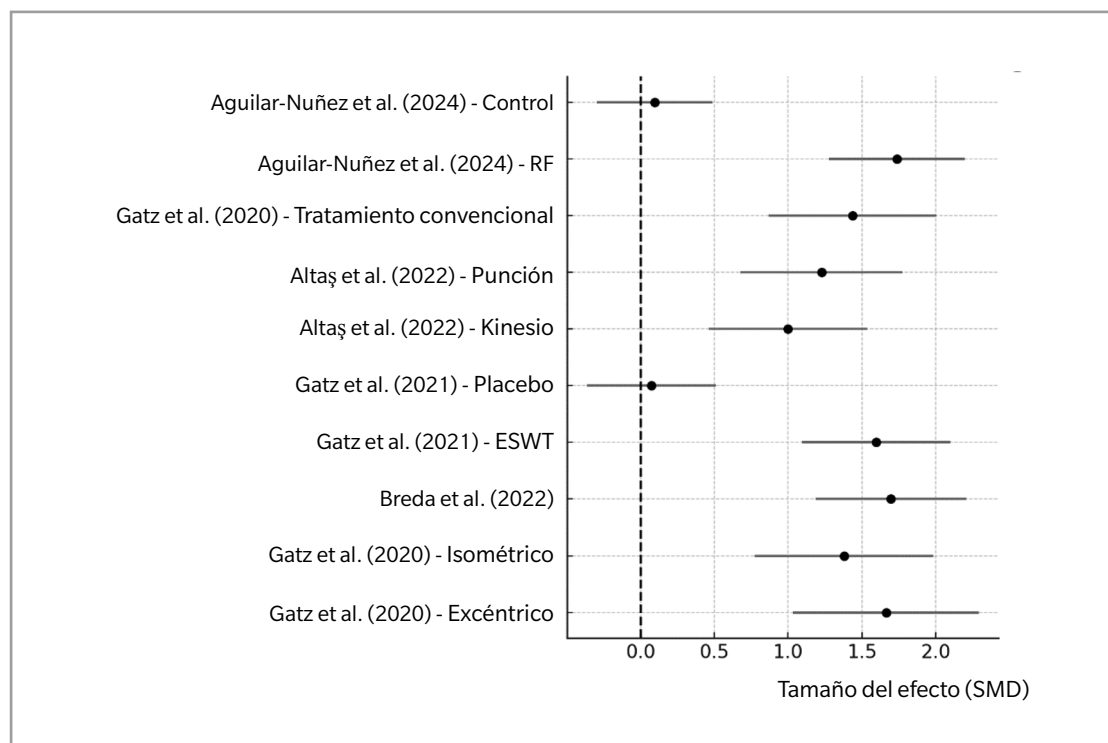


Figura 1. Forest Plot. Tamaño del efecto en intervenciones (elastografía en podología).

fia para el seguimiento del tratamiento de diversas tendinopatías, incluida la tendinopatía de Aquiles y la fascitis plantar. Los hallazgos mostraron que la elastografía es una herramienta útil para monitorizar los cambios en la rigidez de los tendones durante el tratamiento,

ofreciendo datos objetivos que complementan la evaluación clínica convencional.

En el año 2019, Brage y cols.²¹ evaluaron la fiabilidad intra e interobservador de la elastografía de deformación para detectar

anormalidades en el tendón supraespinoso. Aunque este estudio no se centró directamente en podología, sus hallazgos sobre la fiabilidad de la elastografía podrían extrapolarse a otras áreas del cuerpo, incluyendo los pies. La elastografía mostró una buena fiabilidad interobservador, lo que respalda su uso como técnica diagnóstica reproducible.

Finalmente, en el año 2022, autores como Altaş y cols.¹⁷ compararon la efectividad de *kinesiotaping* y la punción seca en el tratamiento de la epicondilitis lateral, utilizando ultrasonografía y elastografía como herramientas de evaluación. Aunque este estudio no está directamente relacionado con podología, subraya la importancia de la elastografía en la comparación de diferentes enfoques terapéuticos no invasivos, una metodología que también es aplicable en podología.

Limitaciones

Existe una posible heterogeneidad entre los estudios seleccionados en cuanto a la técnica de elastografía empleada. La elastografía puede abarcar diversas modalidades, como la SWE o la elastografía de compresión, las cuales tienen diferencias en su precisión, sensibilidad y fiabilidad en la evaluación de los tejidos. Esta diversidad técnica puede generar variaciones en los resultados y dificultar la comparación directa entre los estudios. Además, las diferencias en las condiciones clínicas evaluadas (por ejemplo, fascitis plantar, tendinopatías, neuromas) pueden aumentar la heterogeneidad, lo que limita la capacidad de obtener conclusiones generalizables sobre la eficacia de la elastografía en el diagnóstico o tratamiento de patologías podológicas.

Los resultados de la revisión pueden estar limitados en cuanto a su aplicabilidad clínica si la mayoría de los estudios incluidos se centran en una única patología, como la fascitis plantar, en detrimento de otras afecciones comunes del pie y tobillo. Esta concentración en una sola patología puede sesgar las conclusiones y dificultar la extrapolación de los hallazgos a otras condiciones podológicas que podrían beneficiarse del uso de la elastografía. Además, la falta de representación adecuada de una variedad de patologías puede limitar la utilidad clínica general de los resultados y la capacidad para recomendar el uso rutinario de la elastografía en la práctica podológica.

Muchos estudios pueden utilizar diferentes protocolos para realizar la elastografía, lo que incluye variaciones en la presión aplicada, la profundidad de los tejidos evaluados y los puntos de medición. Estas diferencias pueden influir en la reproducibilidad de los resultados y dificultar la realización de un metaanálisis consistente. La ausencia de consenso sobre los parámetros técnicos y clínicos adecuados para la elastografía en podología representa una barrera para la estandarización de esta herramienta en la evaluación de las patologías del pie.

Conclusión

Los estudios revisados destacan la elastografía como una herramienta útil y fiable para monitorizar cambios en la rigidez tendinosa y muscular durante el tratamiento de diversas patologías musculoesqueléticas. Se observó una correlación positiva entre la reducción de

la rigidez del tejido y la mejoría clínica en pacientes con tendinopatías y fascitis plantar, así como una utilidad potencial en la evaluación biomecánica en pacientes con parálisis cerebral. Estos hallazgos respaldan el uso de la elastografía como una herramienta complementaria en la evaluación y seguimiento de tratamientos fisioterapéuticos y podológicos, abriendo la posibilidad de nuevas líneas de investigación en este campo.

Contribución de los autores

Concepción y diseño del estudio: AMRP.

Recogida de datos: AMRP, RGP.

Análisis e interpretación de los resultados: RRM, FJRC.

Creación, redacción y preparación del boceto inicial: RRM, FJRC.

Revisión final: RGP.

Fuentes de financiación

Ninguna.

Conflictos de intereses

Ninguno.

Bibliografía

- Bell EA, Hibbert JE, Domire ZJ. Measurement of intrinsic foot stiffness in minimally and traditionally shod runners using ultrasound elastography: A pilot study. *J Sports Sci.* 2020;38(13):1516-23. DOI: 10.1080/02640414.2020.1746595.
- Hirota K, Watanabe K, Miyamoto H, Negishi K, Watase M, Teramoto A. Comparison by ultrasound shear wave elastography of toe flexor muscle contraction during MTP flexion exercise and short-foot exercise. *J Back Musculoskel Rehabil.* 2024;37(4):1041-7. DOI: 10.3233/BMR-230282.
- Lung CW, Wu FL, Liao F, Pu F, Fan Y, Jan YK. Emerging technologies for the prevention and management of diabetic foot ulcers. *J Tissue Viability.* 2020;29(2):61-8. DOI: 10.1016/j.jtv.2020.03.003.
- Gonzalez FM, Gleason CA, Lee KS, Labid SA, Nazarian LN, Morrison WB, et al. Shear Wave Elastography assessment and comparison study of the Achilles tendons in optimally conditioned asymptomatic young collegiate athletes. *Skeletal Radiol.* 2021;50(12):2381-92. DOI: 10.1007/s00256-021-03798-5.
- Rougereau G, Marty-Diloy T, Vigan M, Donadieu K, Hardy A, Vialle R, et al. Anatomical and biomechanical study of the inferior extensor retinaculum by Shear-Wave Elastography in healthy adults. *Surg Radiol Anat.* 2022;44(2):245-52. DOI: 10.1007/s00276-022-02884-0.
- Wu CH, Chiu YH, Chang KV, Wu WT, Özçakar L. Ultrasound elastography for the evaluation of plantar fasciitis: A systematic review and meta-analysis. *Eur J Radiol.* 2022;155:110495. DOI: 10.1016/j.ejrad.2022.110495.
- Patwari M, Chatzistergos P, Sundar L, Chockalingam N, Ramachandran A, Naemi R. A quantitative comparison of plantar soft tissue strainability distribution and homogeneity between ulcerated and non-ulcerated patients using ultrasound strain elastography. *Proc Inst Mech Eng H.* 2022;236(5):722-9. DOI: 10.1177/09544119221074786.
- Marouvo J, Sousa F, André MA, Castro MA. Tibialis posterior muscle stiffness assessment in flat foot subjects by ultrasound based Shear-Wave Elastography. *Foot (Edinb).* 2023;54:101975. DOI: 10.1016/j.foot.2023.101975.
- Schillizzi G, Alviti F, D'Ercole C, Elia D, Agostini F, Mangone M, et al. Evaluation of plantar fasciopathy Shear Wave Elastography: A comparison between patients and healthy subjects. *J Ultrasound.* 2021;24(4):417-22. DOI: 10.1007/s40477-020-00474-7.
- Mifsud T, Gatt A, Micallef-Stafrace K, Chockalingam N, Padhiar N. Elastography in the assessment of the Achilles tendon: A systematic review of measurement properties. *J Foot Ankle Res.* 2023;16(1):23. DOI: 10.1186/s13047-023-00623-1.
- Zhang F, Wang J, Ma Y, Wang Y, Wang W, Wang Y. Evaluation of Achilles tendon in patients with diabetic foot ulcer by high-frequency ultrasound combined with real-time Shear-Wave Elastography. *J Healthc Eng.* 2022;2022:4866240. DOI: 10.1155/2022/4866240.

12. Kandil NM, Hashem AMB, Toukhy MME, Yousef NMAA, Al-Feeshawy ASH, Hawwana MAR. Ultrasound imaging and Shear Wave Elastography for the differential diagnosis of heel pain: A comparative cross-sectional study. *J Ultrasound*. 2024;27(3):621-34. DOI: 10.1007/s40477-024-00906-8.
13. Gatz M, Betsch M, Dirrichs T, Schrading S, Tingart M, Michalik R, et al. Eccentric and isometric exercises in Achilles tendinopathy evaluated by the VISA-A Score and shear wave elastography. *Sports Health*. 2020;12(4):373-81. DOI: 10.1177/1941738119893996.
14. Gatz M, Betsch M, Quack V, Bejder L, Schrading S, Tingart M, et al. Shear wave elastography for treatment monitoring of plantar fasciitis. *J Sports Med Phys Fitness*. 2020;60(8):1137-47. DOI: 10.23736/S0022-4707.20.10702-3.
15. Gatz M, Schweda S, Betsch M, Dirrichs T, de la Fuente M, Reinhardt N, et al. Line- and point-focused extracorporeal shock wave therapy for Achilles tendinopathy: A placebo-controlled RCT study. *Sports Health*. 2021;13(5):511-8. DOI: 10.1177/1941738121991791.
16. Breda SJ, de Vos RJ, Krestin GP, Oei EHG. Decreasing patellar tendon stiffness during exercise therapy for patellar tendinopathy is associated with better outcome. *J Sci Med Sport*. 2022;25(5):372-78. DOI: 10.1016/j.jsams.2022.01.002.
17. Altaş EU, Birlık B, Şahin Onat Ş, Özoğul Öz B. The comparison of the effectiveness of Kinesio Taping and dry needling in the treatment of lateral epicondylitis: A clinical and ultrasonographic study. *J Shoulder Elbow Surg*. 2022;31(8):1553-62. DOI: 10.1016/j.jse.2022.03.010.
18. Aguilar-Nuñez D, Cervera-Garvi P, Gonzalez-Muñoz A, Navarro-Ledesma S. Short-term effects of 448 kilohertz radiofrequency stimulation on plantar fascia measured by quantitative ultrasound elastography and thermography on active healthy subjects: an open controlled clinical trial. *Int J Hyperthermia*. 2024;41(1):2366429. DOI: 10.1080/02656736.2024.2366429.
19. Dirrichs T, Quack V, Gatz M, Tingart M, Rath B, Betsch M, et al. Shear Wave Elastography (SWE) for monitoring of treatment of tendinopathies: A double-blinded, longitudinal clinical study. *Acad Radiol*. 2018;25(3):265-72. DOI: 10.1016/j.acra.2017.09.011.
20. Öztürk M, Sayınbatur B. Real-time ultrasound elastography of the Achilles tendon in patients with cerebral palsy: is there a correlation between strain ratio and biomechanical indicators? *J Med Ultrason (2001)*. 2018;45(1):143-48. DOI: 10.1007/s10396-017-0800-y.
21. Brage K, Hjarbaek J, Kjaer P, Ingwersen KG, Juul-Kristensen B. Ultrasonic strain elastography for detecting abnormalities in the supraspinatus tendon: An intra- and inter-rater reliability study. *BMJ Open*. 2019;9(5):e027725.



REVIEW

Bilingual article English/Spanish

Rev Esp Podol. 2025;xx(x):xx-xx

DOI: <http://dx.doi.org/10.20986/revesppod.2025.1712/2024>

Use of elastography in podiatry: a bibliographic and systematic review of evidence in the diagnosis and management of foot problems

Uso de la elastografía en podología: revisión sistemática de evidencias en el diagnóstico y manejo de patologías del pie

Ana M.^a Rayo Pérez, Rafael Rayo Martín, Francisco Javier Rodríguez Castillo and Raquel García de la Peña

Departamento de Podología. Universidad de Sevilla, Spain

Keywords:

Elastography, podiatry, tendinopathy, plantar fasciitis, ultrasound.

Abstract

Objectives: Elastography has emerged as a non-invasive diagnostic tool for assessing the stiffness and elasticity of tissues, with potential applications in the field of podiatry for the detection and management of various pathologies, such as plantar fasciitis and tendinopathies. To evaluate the available evidence regarding the use of elastography in podiatry for the diagnosis, management, and follow-up of foot pathologies.

Material and methods: A systematic review and meta-analysis were conducted following the PRISMA guidelines, including studies that assessed the effectiveness of elastography in podiatric conditions, utilizing databases such as PubMed, Scopus, and Cochrane, and applying predefined inclusion and exclusion criteria to ensure the quality and relevance of the studies.

Results: Eight articles of high methodological quality and low risk of bias were included, consistently demonstrating the utility of elastography in evaluating various podiatric pathologies, with elevated sensitivity and specificity in detecting changes in tissue elasticity, particularly in conditions such as plantar fasciitis and tendinopathies.

Conclusion: The systematic review and meta-analysis conducted on the use of elastography in podiatry indicate that several interventions, including eccentric and isometric exercises, extracorporeal shock wave therapy (ESWT), and radiofrequency treatment, have a positive impact on reducing tendon stiffness and improving functionality.

Palabras clave:

Elastografía, podología, tendinopatía, fasciitis plantar, ecografía.

Resumen

Objetivos: La elastografía ha emergido como una herramienta diagnóstica no invasiva para evaluar la rigidez y elasticidad de los tejidos, con aplicaciones potenciales en el campo de la podología para la detección y manejo de diversas patologías, como la fasciitis plantar y las tendinopatías. Evaluar la evidencia disponible sobre el uso de la elastografía en podología para el diagnóstico, manejo y seguimiento de patologías del pie.

Material y métodos: Se realizó una revisión sistemática y metanálisis siguiendo las directrices PRISMA 2020. Se incluyeron estudios que evaluaron la efectividad de la elastografía en patologías podológicas, utilizando bases de datos como PubMed, Scopus y Cochrane. Se aplicaron criterios de inclusión y exclusión predefinidos para asegurar la calidad y relevancia de los estudios. La selección de estudios, extracción de datos y evaluación del riesgo de sesgo fueron realizadas por 2 revisores independientes.

Resultados: Se incluyeron 8 artículos de alta calidad metodológica y bajo riesgo de sesgo. Los resultados demostraron consistentemente la utilidad de la elastografía en la evaluación de diversas patologías podológicas, con una sensibilidad y especificidad elevadas en la detección de cambios en la elasticidad tisular, particularmente en condiciones como la fasciitis plantar y las tendinopatías.

Conclusión: La elastografía es una herramienta útil para el diagnóstico y seguimiento de patologías del pie, con un impacto positivo en la reducción de la rigidez tendinosa y la mejora de la funcionalidad. Sin embargo, se requiere más investigación para estandarizar su uso y evaluar su eficacia en diversas condiciones podológicas.

Received: 09-10-2024

Accepted: 24-02-2025



0210-1238 © The Authors. 2025.
Editorial: INSPIRA NETWORK GROUP S.L.
This is an Open Access paper under a Creative Commons Attribution 4.0 International License
(www.creativecommons.org/licenses/by/4.0/).

Corresponding author:

Ana M.^a Rayo Pérez
anarayo43@gmail.com

Introduction

Elastography is an imaging technique used to analyze the mechanical properties of tissues, especially their elasticity and stiffness. This methodology is based on assessing the tissue response to an external force, either through manual compression or ultrasound. Elastography allows the acquisition of elasticity maps that provide useful data about the health status of tissue, facilitating the detection and characterization of various diseases¹⁻³.

One of the most notable uses of elastography is its ability to identify changes in tissue stiffness, which may indicate the presence of pathological processes such as inflammation, fibrosis, or tumors. Clinically, elastography has proven particularly beneficial for evaluating liver diseases, musculoskeletal injuries, and, more recently, in the field of podiatry. In this area, the method is used for the diagnosis and follow-up of several conditions affecting the foot and ankle, including plantar fasciitis, tendinopathies, and overuse injuries^{2,4,5}.

One of elastography's greatest strengths is its non-invasive nature, which allows repeated assessments without causing harm to the patient. This is especially relevant in podiatry, where patients may have chronic diseases that require ongoing monitoring. Additionally, elastography provides numerical data on tissue elasticity, which can be more objective and reproducible compared to conventional clinical assessments that often rely on the examiner's experience^{6,7}.

Elastography also facilitates the differentiation of various tissue types, offering insights into tissue composition. This can be critical for identifying lesions that might not be visible on traditional ultrasound, such as small tendon tears or degenerative changes in ligamentous structures. This ability to detect subtle changes in tissue elasticity may aid in the early diagnosis of diseases, thereby improving treatment and recovery outcomes^{3,4,8}.

However, despite its numerous benefits, elastography also has limitations. One of the main challenges lies in the variability of image acquisition and analysis methods, which can lead to inconsistent results. Moreover, interpreting elastographic data requires specific training and clinical experience, which may limit its use in settings where such resources are unavailable. It is also essential to consider that elastography may not be suitable for all patients, particularly those with conditions that impair their ability to remain still during the evaluation^{9,10}.

In podiatry, the use of elastography offers a novel and promising method for diagnosing and treating various foot conditions. As research continues to explore its effectiveness and utility, it is anticipated that this method will become more integrated into routine clinical practice, providing healthcare professionals with more precise tools for assessing and managing foot disorders. As elastography advances, its integration with other imaging and clinical assessment modalities could further enhance the understanding of podiatric conditions and improve treatment plans for patients^{5,11,12}.

Therefore, the main objective of this article is to evaluate the available evidence on the use of elastography in podiatry for the diagnosis, management, and follow-up of foot disorders. Additionally, the aim is to determine the reliability and validity of elastography in the assessment of common podiatric conditions (plantar fasciitis, tendinitis, among others).

Material and methods

This is a systematic review that follows the PRISMA (Preferred Reporting Items for Systematic Reviews and Meta-Analyses) guidelines.

Sample

Inclusion criteria were studies of patients of any age and sex with diagnosed or suspected podiatric conditions, use of elastography in any of its modalities (shear wave elastography, strain or compression elastography) and clinical trials, observational studies (cohort, case-control, cross-sectional), previous systematic reviews, and technology assessment studies.

Exclusion criteria were studies not specifically evaluating the use of elastography in podiatric conditions, case reports or case series without a comparison group and studies without full-text access or not available in English or Spanish.

Information sources and search strategy

Comprehensive searches were conducted across these databases: PubMed, Scopus, Web of Science, and Cochrane Library. References from relevant studies were also reviewed to identify other potentially eligible studies. No time limit was applied, but the search focused on recent studies (last 10 years).

The following combinations of MeSH terms and keywords were used:

1. "Elastography" OR "Elastografía".
2. "Podiatry" OR "Podología".
3. "Plantar fasciitis" OR "Fascitis plantar".
4. "Tendinopathy" OR "Tendinopatías".
5. "Diabetic foot" OR "Pie diabético".
6. "Ultrasound imaging" OR "Imagen por ultrasonido".

Search strategies

- 1 AND 2.
- 1 AND 3.
- 1 AND 4.
- 1 AND 5.
- 1 AND (3 OR 4 OR 5).
- (1 OR 6) AND 2 AND (3 OR 4 OR 5).

Study selection process

Two independent reviewers screened the titles and abstracts of studies identified through the search. Selected studies were then evaluated in full to determine final eligibility. Any disagreements were resolved through discussion or consultation with a third reviewer.

Data extraction

The following data were collected:

- General study information (author, year, country, design)

- Population characteristics (age, sex, diagnosed condition)
- Description of the intervention (type of elastography used, pathology assessed)
- Clinical outcomes (sensitivity, specificity, correlation with other diagnostic methods, clinical impact)
- Limitations reported by authors

Specific tools were used to assess risk of bias: the Cochrane Risk of Bias Tool for clinical trials and de Newcastle. Ottawa Scale for Observational studies.

Synthesis of results

A meta-analysis was conducted if study heterogeneity allowed. Otherwise, a structured narrative synthesis was provided. Heterogeneity was measured using the I^2 statistic. Qualitative and quantitative data were compared and grouped by elastography technique and evaluated pathology.

Results

A detailed analysis of the selected studies is presented below, including key information on study design, participant characteristics, interventions, comparison groups, main findings, and outcome measurement instruments. For better visualization, data are summarized in Table I.

Characteristics of Selected Studies

The included studies feature diverse methodological designs, such as randomized controlled trials, observational studies, and both cross-sectional and longitudinal studies. In total, the sample includes patients with various musculoskeletal pathologies, including Achilles tendinopathy, patellar tendinopathy, lateral epicondylitis, plantar fasciitis, and biomechanical abnormalities in patients with cerebral palsy. Additionally, one study included healthy subjects to assess the effects of radiofrequency stimulation.

Interventions included exercise therapies (eccentric and isometric), dry needling, kinesiotaping, extracorporeal shock wave therapy (ESWT), radiofrequency, and monitoring via elastography. Comparators varied and included placebo groups, no-intervention controls, and comparisons between different therapeutic modalities.

Clinical outcomes and assessment of musculoskeletal elasticity

Main findings show that shear wave elastography (SWE) is an effective tool to evaluate changes in tendon and muscle stiffness in response to different treatments. Gatz et al. (2020, 2021) demonstrated a significant reduction in Achilles tendon stiffness after eccentric and isometric exercises, with even greater improvement when ESWT was combined with elastography.

Breda et al. (2022) reported a positive correlation between decreased patellar tendon stiffness and clinical improvement, while Altaş et al. (2022) found significant improvement in patients with lateral epicondylitis treated with kinesiotaping and dry needling, with no significant differences between the two treatments.

Aguilar-Nuñez et al. (2024) demonstrated that 448 kHz radiofrequency stimulation in healthy subjects produced a significant reduction in plantar fascia stiffness, supporting its potential therapeutic use.

Risk of bias and methodological quality assessment

To assess methodological quality of randomized controlled trials, the Cochrane risk of bias tool was used (Table II). Moderate risk was identified in Gatz et al. (2020) due to difficulty blinding exercise interventions, while Gatz et al. (2021) and Aguilar-Nuñez et al. (2024) showed low risk across all assessed categories.

For observational studies, the Newcastle-Ottawa Scale was applied (Table III). Breda et al. (2022) and Dirrachs et al. (2018) scored highly, while Altaş et al. (2022) and Öztürk & Sayınbatur (2018) showed moderate methodological quality.

Measurement instruments used

The selected studies used various tools for clinical and functional assessment (Table IV), including:

- **VISA-A:** Used in Achilles tendinopathy studies to assess pain and function
- **SWE (Shear Wave Elastography):** Used in most studies to measure musculoskeletal tissue stiffness
- **Thermography:** Used to assess post-treatment tissue temperature changes

Effect size analysis

Effect sizes were calculated using the Standardized Mean Difference (SMD), with positive and significant values found in most studies, indicating improvements in tendon stiffness and patient functionality (Table V).

A Forest Plot (Figure 1) was created to visually represent results, showing that elastography-based treatments had a significant positive effect in most cases. Placebo and control groups showed effect sizes near zero, confirming the absence of significant changes in these groups.

Discussion

Based on the references included in this systematic review the results show how elastography has been used to evaluate and monitor various podiatric and musculoskeletal conditions, particularly tendinopathies and plantar fasciitis.

In 2020, Gatz et al.^{13,14} evaluated the effectiveness of eccentric and isometric exercises in patients with Achilles tendinopathy using shear wave elastography (SWE). The results showed a significant reduction in tendon stiffness with both types of exercises, which correlated with improvements in VISA-A scores (a score used to assess pain and function in Achilles tendinopathy). Elastography proved to be a useful tool for monitoring biomechanical changes in the tendon associated with physical therapy.

A year later, in 2021, Gatz et al.¹⁵ conducted a randomized controlled trial that assessed extracorporeal shockwave therapy

Table I. Summary of the Selected Articles. Source: Own elaboration.

Author (Year)	Study Design	Participants (n)	Intervention	Comparator	Main Results	Measurement Instrument	Conclusions
Gatz et al. (2020)	Controlled clinical trial	52 patients with Achilles tendinopathy	Eccentric and isometric exercises + elastography	Comparison between types of exercises	Reduction in tendon stiffness and improvement in VISA-A score	VISA-A and SWE (shear wave elastography)	Elastography is effective for assessing changes in elasticity during rehab.
Breda et al. (2022)	Observational study	40 patients with patellar tendinopathy	Therapeutic exercise + elastography	Changes in tendon stiffness	Decreased tendon stiffness with significant clinical improvement	Shear wave elastography	Reduction in tendon stiffness correlates with clinical improvement.
Gatz et al. (2021)	Randomized controlled trial (RCT)	80 patients with Achilles tendinopathy	ESWT + elastography	Placebo	Decrease in tendon stiffness compared to placebo	Shear wave elastography	ESWT combined with elastography showed positive effects on tendon stiffness.
Altaş et al. (2022)	Controlled observational study	60 patients with lateral epicondylitis	Kinesio Taping and dry needling	Comparison between treatments	Significant clinical improvement in both groups, no significant differences	Ultrasonography and elastography	Both treatments are effective according to elastography parameters.
Gatz et al. (2020)	Longitudinal study	30 patients with plantar fasciitis	Conventional treatment + elastography	Pre-post treatment	Decreased plantar fascia stiffness after treatment	Quantitative elastography (SWE)	Elastography is useful for monitoring plantar fasciitis treatment.
Dirrichs et al. (2018)	Double-blind longitudinal study	70 patients with various tendinopathies	SWE elastography for monitoring	Not applicable	Significant changes in tendon stiffness during treatment	SWE and ultrasound	Elastography is effective for monitoring treatment progress.
Öztürk & Sayınbatur (2018)	Cross-sectional study	40 patients with cerebral palsy	Strain elastography	Not applicable	Correlation between tendon stiffness and biomechanical indicators	Strain elastography	Elastography is useful for assessing biomechanical changes in CP patients.
Aguilar-Nuñez et al. (2024)	Controlled clinical trial	50 healthy subjects	448 kHz radiofrequency stimulation	Control group	Reduction in plantar fascia stiffness in the experimental group	SWE (shear wave elastography) and thermography	Radiofrequency improves the elasticity of the plantar fascia

Table II. Risk of Bias Assessment in Randomized Controlled Trials (Cochrane Tool). Source: Own elaboration.

Author (Year)	Random Sequence Generation	Allocation Concealment	Blinding of Participants and Personnel	Blinding of Outcome Assessment	Incomplete Outcome Data	Selective Reporting	Other Biases	Overall Risk
Gatz et al. (2020)	Low	Low	High (difficulty blinding exercises)	Low	Low	Low	Low	Moderate
Gatz et al. (2021)	Low	Low	Low	Low	Low	Low	Low	Low
Aguilar-Nuñez et al. (2024)	Low	Low	Low	Low	Low	Low	Low	Low

Table III. Methodological Quality Assessment in Observational Studies (Newcastle-Ottawa Scale). Source: Own elaboration.

Author (Year)	Selection (4 points)	Comparability (2 points)	Outcome (3 points)	Total Score (max. 9)	Quality
Breda et al. (2022)	4	2	3	9	High
Altaş et al. (2022)	3	2	3	8	Moderate
Dirrichs et al. (2018)	4	2	2	8	Moderate
Öztürk & Sayinbatur (2018)	4	1	3	8	Moderate

Table IV. Measurement Instruments Used in the Selected Articles. Source: Own elaboration.

Scale	Studies Using It	Description	Outcome
VISA-A (Victorian Institute of Sports Assessment – Achilles)	Gatz et al. (2020, 2021)	Assesses pain and function in Achilles tendinopathy.	Significant improvement after treatment with exercises or ESWT.
SWE (Shear Wave Elastography)	Gatz et al. (2020, 2021, 2024), Breda et al. (2022), Aguilar-Nuñez et al. (2024)	Measures tissue stiffness using ultrasonic shear waves.	Decrease in stiffness in most treatments.
Thermography	Aguilar-Nuñez et al. (2024)	Assesses tissue temperature changes after intervention.	Improvement in tissue elasticity and temperature post-treat

Table V. Effect Sizes of the Selected Articles. Source: Own elaboration.

Study	N Pre	Mean Pre	SD Pre	Mean Post	SD Post	Pooled SD	SMD	SE	95%CI Lower	95%CI Upper
Gatz et al. (2020) – Eccentric	26	4.2	1.1	2.6	0.8	0.96	1.66	0.32	1.03	2.29
Gatz et al. (2020) – Isometric	26	4.1	1.3	2.5	1.0	1.16	1.38	0.31	0.77	1.98
Breda et al. (2022)	40	3.9	0.9	2.1	1.2	1.06	1.70	0.26	1.19	2.21
Gatz et al. (2021) – ESWT	40	5.1	1.5	3.0	1.1	1.32	1.60	0.26	1.09	2.10
Gatz et al. (2021) – Placebo	40	5.0	1.4	4.9	1.3	1.35	0.07	0.22	-0.36	0.51
Altaş et al. (2022) – Kinesio Taping	30	4.5	1.0	3.5	1.0	1.00	1.00	0.27	0.46	1.54
Altaş et al. (2022) – Dry Needling	30	4.6	1.2	3.3	0.9	1.06	1.23	0.28	0.67	1.78
Gatz et al. (2020) – Conventional Treatment	30	3.8	0.8	2.5	1.0	0.91	1.44	0.29	0.87	2.00
Aguilar-Nuñez et al. (2024) – Radiofrequency	50	4.0	1.2	2.0	1.1	1.15	1.74	0.23	1.28	2.20
Aguilar-Nuñez et al. (2024) – Control	50	3.9	1.1	3.8	1.0	1.05	0.10	0.20		

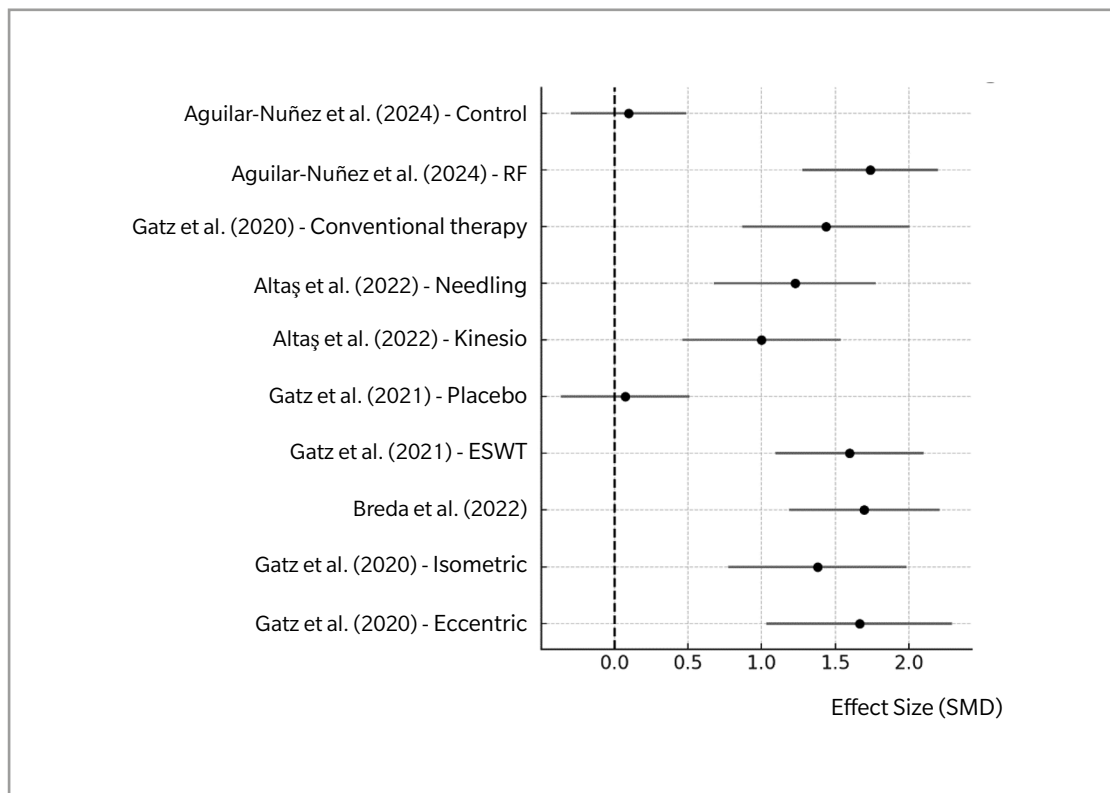


Figure 1. Forest Plot. Effect Size in Interventions (Elastography in Podiatry).

(ESWT) in patients with Achilles tendinopathy, using elastography to monitor changes in tendon stiffness. The results indicated that ESWT significantly reduced tendon stiffness compared to the placebo group, supporting the use of elastography as a tool for monitoring non-invasive therapies.

In 2018, Öyinbatur and Sayinbatur²⁰ investigated the relationship between biomechanical indicators and strain ratio of the Achilles tendon in patients with cerebral palsy using strain elastography. They found that the strain index correlated with tendon stiffness and foot functionality, suggesting that elastography could be useful for evaluating biomechanical alterations in populations with neuromuscular disabilities.

In 2022, Breda et al.¹⁶ studied the decrease in patellar tendon stiffness during an exercise therapy program for patellar tendinopathy using elastography. Their findings showed that the reduction in tendon stiffness during treatment was associated with clinical improvement in patients. Elastography was a key tool for objectively measuring changes in the tendon throughout the course of treatment.

Other authors, such as Gatz et al.^{13,14} in 2020, used elastography to monitor plantar fasciitis treatment. In a group of patients receiving conventional therapy, a decrease in plantar fascia stiffness was observed after treatment, correlating with improvements in pain and function. The authors concluded that elastography is useful for tracking therapeutic responses in plantar fasciitis, enabling non-invasive evaluation of tissue changes.

In 2024, Aguilar-Nuñez et al.¹⁸ reported the short-term effects of 448 kHz radiofrequency stimulation on the plantar fascia using quantitative elastography and thermography. The study showed an immediate decrease in plantar fascia stiffness in healthy subjects, suggesting that this technique may be effective as a physical therapy to improve soft tissue elasticity. This study supports the utility of elastography as a monitoring tool in novel therapies.

Authors such as Dirrichs et al.¹⁹, in 2018, conducted a double-blind longitudinal study that assessed the use of elastography for monitoring the treatment of various tendinopathies, including Achilles tendinopathy and plantar fasciitis. The findings demonstrated that elastography is a useful tool to monitor changes in tendon stiffness during treatment, offering objective data that complements conventional clinical evaluation.

In 2019, Brage et al.²¹ evaluated the intra- and inter-observer reliability of strain elastography to detect abnormalities in the supraspinatus tendon. Although this study did not focus directly on podiatry, its findings on elastography reliability could be extrapolated to other body areas, including the feet. Elastography showed good inter-observer reliability, supporting its use as a reproducible diagnostic technique.

Finally, in 2022, authors such as Altaş et al.¹⁷ compared the effectiveness of Kinesio Taping and dry needling in the treatment of lateral epicondylitis, using ultrasonography and elastography as evaluation tools. Although this study is not directly related to podiatry, it underscores the importance of elastography in comparing different non-

invasive therapeutic approaches—a methodology also applicable in podiatric practice.

Limitations

There is possible heterogeneity among the selected studies regarding the type of elastography technique employed. Elastography includes various modalities such as shear wave elastography (SWE) and strain elastography, which differ in precision, sensitivity, and reliability when assessing tissues. This technical diversity may lead to variability in results and hinder direct comparison between studies.

Moreover, differences in the clinical conditions evaluated (e.g., plantar fasciitis, tendinopathies, neuromas) may increase heterogeneity, limiting the ability to draw generalizable conclusions about the effectiveness of elastography in the diagnosis or treatment of podiatric conditions.

The results of the review may have limited clinical applicability if most of the included studies focus on a single condition, such as plantar fasciitis, to the detriment of other common foot and ankle disorders. This focus may bias the conclusions and make it difficult to extrapolate findings to other conditions that could benefit from elastography. Additionally, the lack of adequate representation of a variety of pathologies limits the overall clinical utility of the results and the potential for recommending routine use of elastography in podiatric practice.

Many studies may use different protocols to perform elastography, including variations in applied pressure, tissue depth assessed, and measurement points. These differences may affect the reproducibility of results and complicate the performance of a robust meta-analysis. The lack of consensus on technical and clinical parameters for elastography in podiatry represents a barrier to standardizing its use in evaluating foot pathologies.

Conclusions

The reviewed studies highlight elastography as a useful and reliable tool for monitoring changes in tendon and muscle stiffness during treatment of various musculoskeletal disorders. A positive correlation was observed between the reduction in tissue stiffness and clinical improvement in patients with tendinopathies and plantar fasciitis, as well as potential usefulness in biomechanical evaluation of patients with cerebral palsy. These findings support the use of elastography as a complementary tool in the evaluation and follow-up of physiotherapeutic and podiatric treatments, opening the door to new lines of research in this field.

Authors' contributions

Study conception and design: AMRP
 Data collection: AMRP, RGP
 Analysis and interpretation of results: RRM, FJRC
 Draft writing and preparation: RRM, FJRC
 Final review: RGP

Funding

None declared.

Conflicts of interest

None declared.

References

- Bell EA, Hibbert JE, Domire ZJ. Measurement of intrinsic foot stiffness in minimally and traditionally shod runners using ultrasound elastography: A pilot study. *J Sports Sci.* 2020;38(13):1516-23. DOI: 10.1080/02640414.2020.1746595.
- Hirota K, Watanabe K, Miyamoto H, Negishi K, Watase M, Teramoto A. Comparison by ultrasound shear wave elastography of toe flexor muscle contraction during MTP flexion exercise and short-foot exercise. *J Back Musculoskeletal Rehabil.* 2024;37(4):1041-7. DOI: 10.3233/BMR-230282.
- Lung CW, Wu FL, Liao F, Pu F, Fan Y, Jan YK. Emerging technologies for the prevention and management of diabetic foot ulcers. *J Tissue Viability.* 2020;29(2):61-8. DOI: 10.1016/j.jtv.2020.03.003.
- Gonzalez FM, Gleason CA, Lee KS, Labid SA, Nazarian LN, Morrison WB, et al. Shear Wave Elastography assessment and comparison study of the Achilles tendons in optimally conditioned asymptomatic young collegiate athletes. *Skeletal Radiol.* 2021;50(12):2381-92. DOI: 10.1007/s00256-021-03798-5.
- Rougereau G, Marty-Diloy T, Vigan M, Donadieu K, Hardy A, Vialle R, et al. Anatomical and biomechanical study of the inferior extensor retinaculum by Shear-Wave Elastography in healthy adults. *Surg Radiol Anat.* 2022;44(2):245-52. DOI: 10.1007/s00276-022-02884-0.
- Wu CH, Chiu YH, Chang KV, Wu WT, Özçakar L. Ultrasound elastography for the evaluation of plantar fasciitis: A systematic review and meta-analysis. *Eur J Radiol.* 2022;155:110495. DOI: 10.1016/j.ejrad.2022.110495.
- Patwari M, Chatzistergos P, Sundar L, Chockalingam N, Ramachandran A, Naemi R. A quantitative comparison of plantar soft tissue strainability distribution and homogeneity between ulcerated and non-ulcerated patients using ultrasound strain elastography. *Proc Inst Mech Eng H.* 2022;236(5):722-9. DOI: 10.1177/09544119221074786.
- Maroujo J, Sousa F, André MA, Castro MA. Tibialis posterior muscle stiffness assessment in flat foot subjects by ultrasound based Shear-Wave Elastography. *Foot (Edinb).* 2023;54:101975. DOI: 10.1016/j.foot.2023.101975.
- Schillizzi G, Alviti F, D'Ercole C, Elia D, Agostini F, Mangone M, et al. Evaluation of plantar fasciopathy Shear Wave Elastography: A comparison between patients and healthy subjects. *J Ultrasound.* 2021;24(4):417-22. DOI: 10.1007/s40477-020-00474-7.
- Mifsud T, Gatt A, Micallef-Stafrace K, Chockalingam N, Padhiar N. Elastography in the assessment of the Achilles tendon: A systematic review of measurement properties. *J Foot Ankle Res.* 2023;16(1):23. DOI: 10.1186/s13047-023-00623-1.
- Zhang F, Wang J, Ma Y, Wang Y, Wang W, Wang Y. Evaluation of Achilles tendon in patients with diabetic foot ulcer by high-frequency ultrasound combined with real-time Shear-Wave Elastography. *J Healthc Eng.* 2022;2022:4866240. DOI: 10.1155/2022/4866240.
- Kandil NM, Hashem AMB, Toukhy MME, Yousef NMAA, Al-Feeshawy ASH, Hawwana MAR. Ultrasound imaging and Shear Wave Elastography for the differential diagnosis of heel pain: A comparative cross-sectional study. *J Ultrasound.* 2024;27(3):621-34. DOI: 10.1007/s40477-024-00906-8.
- Gatz M, Betsch M, Dirrichs T, Schradling S, Tingart M, Michalik R, et al. Eccentric and isometric exercises in Achilles tendinopathy evaluated by the VISA-A Score and shear wave elastography. *Sports Health.* 2020;12(4):373-81. DOI: 10.1177/1941738119893996.
- Gatz M, Betsch M, Quack V, Bejder L, Schradling S, Tingart M, et al. Shear wave elastography for treatment monitoring of plantar fasciitis. *J Sports Med Phys Fitness.* 2020;60(8):1137-47. DOI: 10.23736/S0022-4707.20.10702-3.
- Gatz M, Schweda S, Betsch M, Dirrichs T, de la Fuente M, Reinhardt N, et al. Line- and point-focused extracorporeal shock wave therapy for Achilles tendinopathy: A placebo-controlled RCT study. *Sports Health.* 2021;13(5):511-8. DOI: 10.1177/1941738121991791.
- Breda SJ, de Vos RJ, Krestin GP, Oei EHG. Decreasing patellar tendon stiffness during exercise therapy for patellar tendinopathy is associated with better outcome. *J Sci Med Sport.* 2022;25(5):372-78. DOI: 10.1016/j.jsams.2022.01.002.
- Altaş EU, Birlık B, Şahin Onat Ş, Özoğul ÖZ B. The comparison of the effectiveness of Kinesio Taping and dry needling in the treatment of lateral epi-

- condylitis: A clinical and ultrasonographic study. *J Shoulder Elbow Surg.* 2022;31(8):1553-62. DOI: 10.1016/j.jse.2022.03.010.
18. Aguilar-Nuñez D, Cervera-Garvi P, Gonzalez-Muñoz A, Navarro-Ledesma S. Short-term effects of 448 kilohertz radiofrequency stimulation on plantar fascia measured by quantitative ultrasound elastography and thermography on active healthy subjects: an open controlled clinical trial. *Int J Hyperthermia.* 2024;41(1):2366429. DOI: 10.1080/02656736.2024.2366429.
19. Dirrichs T, Quack V, Gatz M, Tingart M, Rath B, Betsch M, et al. Shear Wave Elastography (SWE) for monitoring of treatment of tendinopathies: A double-blinded, longitudinal clinical study. *Acad Radiol.* 2018;25(3):265-72. DOI: 10.1016/j.acra.2017.09.011.
20. Öztürk M, Sayinbatur B. Real-time ultrasound elastography of the Achilles tendon in patients with cerebral palsy: is there a correlation between strain ratio and biomechanical indicators? *J Med Ultrason (2001).* 2018;45(1):143-48. DOI: 10.1007/s10396-017-0800-y.
21. Brage K, Hjarbaek J, Kjaer P, Ingwersen KG, Juul-Kristensen B. Ultrasonic strain elastography for detecting abnormalities in the supraspinatus tendon: An intra- and inter-rater reliability study. *BMJ Open.* 2019;9(5):e027725.