

# ETIOLOGÍA NEUROLÓGICA DE LAS TALALGIAS: ATRAPAMIENTO DE LA PRIMERA RAMA DEL NERVI PLANTAR LATERAL

Alba Arnés Rodríguez<sup>1</sup>, Noemí García Pérez<sup>2</sup>.

1. Diplomada en podología por la Universidad de Barcelona, Postgrado en podología deportiva por la Universidad de Barcelona, Postgrado en cirugía MIS por la FUB.
2. Diplomada en podología por la Universidad de Barcelona.

## CORRESPONDENCIA

Noemí García Pérez  
c/ Torrent de Can Mariner nº 35  
Bajos 2º  
08031 Barcelona  
noemigarciperez@hotmail.com

ETIOLOGÍA NEUROLÓGICA DE LAS  
TALALGIAS: ATRAPAMIENTO DE LA PRIMERA  
RAMA DEL NERVI PLANTAR LATERAL

## RESUMEN

El atrapamiento nervioso de la primera rama del nervio plantar lateral comprende un conjunto de posibilidades diagnósticas y clínicas poco conocidas, que pueden llevar a un tratamiento no acertado.

Es importante hacer una buena exploración clínica mediante la observación de la sintomatología de cada paciente como la aparición de parestesia, dolor localizado o que puede irradiarse, sensación de quemazón y/o corriente eléctrica. Junto con la palpación de la rama nerviosa afectada, el signo de tincl o otras pruebas complementarias servirán para confirmar el diagnóstico.

Hay que sospechar la etiología neurológica en la patología de las talalgias cuando los tratamientos conservadores como los AINES, tratamientos ortopodológicos, infiltraciones..., no resulten efectivos.

En nuestro trabajo pretendemos hacer una revisión bibliográfica con el fin de dar a conocer esta patología y replantearse el diagnóstico ante talalgias recidivantes.

## PALABRAS CLAVE

Talalgia, nervio digiti quinti minimi, atrapamiento nervioso.

## ABSTRACT

The entrapment of the first branch of the lateral plantar nerve comprises a set of diagnostic possibilities and little known clinics, which often lead to accurate treatment.

It is important to make a grate clinical examination through the sintomatology of each patient like paraesthesiae, localized or irradiated pain, burn sensation and/or electric shock. The concrete nerve branch entrapment, Tinel's sign and other complementary tests, confirm the diagnosis.

You should suspect about the neurological origin of the heel pain when the conservative treatment has no good results.

In our work, we pretend to make a bibliographic research in order to improve the knowledge of this pathology and reconsider the diagnosis in front of a recalcitrant heel pain.

## KEY WORDS

Heel pain, digiti quinti minimi nerve, nerve entrapment.

# INTRODUCCIÓN

En el término talalgia se engloban todas las patologías que cursan con dolor localizado en la zona del calcáneo, inserciones ligamentosas y tendinosas, bolsas serosas y tejidos blandos de la zona posterior del pie.

Esta patología afecta más a mujeres que a hombres en una proporción 2:1, comprendidas entre los 40 y los 60 años<sup>1</sup>.

Las podemos clasificar según su etiología en alteraciones mecánicas, enfermedades sistémicas o distróficas, tumores, alteraciones de tejidos blandos o metabólicos, lesiones cutáneas, atrapamientos nerviosos y fracturas. (Tabla 1).

ALTERACIONES MECÁNICAS	- Fascitis. - Espolón de calcáneo.
ENFERMEDADES SISTEMICAS	- Infecciosas (osteítis tuberculoso, osteítis parasitaria). - Artritis reumatoide.
ENFERMEDADES DISTROFICAS	- Enfermedad de Pager. - Enfermedad de Sever
TUMORES	- Benignos (osteoma osteoide, osteoblastoma, condroma,...). - Malignos (osteosarcoma, sarcoma de Erwing, condrosarcoma,...).
ALTERACIONES TEJIDO BLANDO	- Bolsas serosas (por anomalías morfológicas o de la artritis reumática). - Entesopatías. - Atrofia del panículo adiposo.
LESIONES CUTANEAS	- Verruga plantar.
ALTERACIONES METABÓLICAS	- Gota. - Condrocálcinosis.
ATRAPAMIENTO NERVIOSO	- Cialgia. - Síndrome del Túnel del Tarso. - Ramas del tibial posterior.

Tabla 1: Etiología de las talalgias.

En el día a día entre un 15%<sup>2</sup> y un 19%<sup>1</sup> de nuestros pacientes acuden a nuestras consultas aquejados de esta patología. La causa más frecuente son las alteraciones mecánicas que cursan con fascitis plantar y el espolón de calcáneo, presentándose en un 46% de los casos. Sin embargo, la incidencia de los atrapamientos nerviosos que pueden provocar esta patología es del 18%, pero por sus condiciones el diagnóstico es complejo y en algunos casos pueden conducir al fracaso de los tratamientos<sup>1</sup>. (Fig.1)

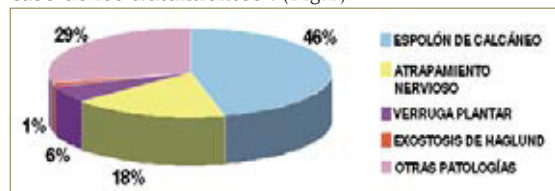


Fig.1: Incidencia etiología de las talalgias.

## Recuerdo anatómico

Debemos recordar que el nervio tibial posterior es la rama más larga proveniente del nervio ciático. Transcurre por la parte posterior de la pierna y entra en el pie a través del túnel del tarso<sup>3</sup>.

Este túnel está formado por la depresión constituida por el maleolo medial, zona posterior del astrágalo y la superficie medial e inferior del calcáneo (sustentaculum tali) y el retináculo flexor o ligamento anular interno. Este retináculo se inserta por encima

del maleolo medial y por debajo y detrás al borde infero medial del calcáneo, se continúa por encima con la fascia profunda de la pierna y por debajo con la aponeurosis plantar<sup>3</sup>. Los tabiques del retináculo flexor convierten los surcos de los huesos en conductos tubulares de tejido conjuntivo. El movimiento libre de los tendones en los conductos se facilita por vainas sinoviales que los rodean. Inmediatamente lateral a los tendones del tibial posterior y del flexor largo de los dedos, el paquete vasculonervioso atraviesa el túnel del tarso hacia la planta del pie<sup>3</sup>.

Aquí el nervio tibial se bifurca en el nervio plantar medial y nervio plantar lateral.

El nervio plantar medial es el principal nervio sensitivo de la planta del pie, inerva la piel de los 2/3 anteriores de la planta, desde el primer dedo hasta la mitad del cuarto dedo. También inerva cuatro músculos intrínsecos: abductor del dedo gordo, flexor corto de los dedos, flexor corto del dedo gordo y primer lumbrical. (Fig.2.)

El nervio plantar lateral inerva todos los músculos intrínsecos de la planta, excepto los cuatro músculos inervados por el nervio plantar medial. También inerva la zona de piel situada sobre la cara lateral de la planta, incluyendo el quinto dedo y la mitad del cuarto<sup>3</sup>. (Fig.2.)

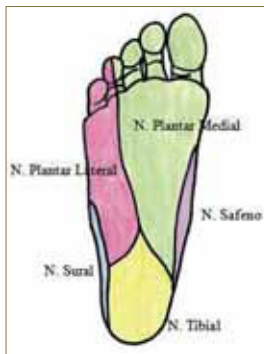

Figura 2: Inervación sensitiva de la planta del pie. Adaptado de Drake et al: Gray's Anatomy for students. www.studentconsult.com

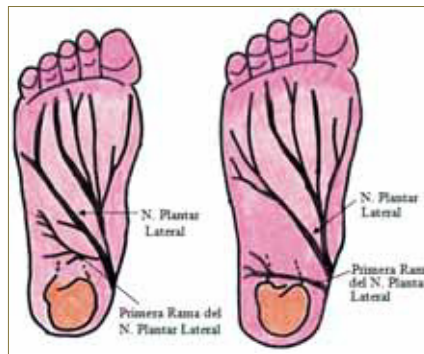


Fig. 3: Variaciones en la distribución de la primera rama del nervio plantar lateral. Adaptado de Przylucki and Jones (1981)

El nervio plantar lateral entra la planta del pie profundo a la inserción del músculo abductor del dedo gordo. Continúa en sentido lateral y anterior entre el músculo flexor corto de los dedos y cuadrado plantar y después se divide cerca de la cabeza del quinto metatarsiano<sup>3</sup>.

Mientras que podemos encontrar numerosas descripciones anatómicas del nervio plantar medial y de sus ramas en los libros clásicos, son escasas las referencias a las ramas del nervio plantar lateral.

En 1982 Przylucki y Jones describieron la primera rama del nervio plantar lateral que inervaba el músculo abductor del 5º dedo<sup>4</sup>. Los estudios realizados posteriormente han demostrado que este nervio puede tener diversos orígenes, desde el nervio lateral plantar, o desde el nervio tibial posterior<sup>5,6,7</sup>. (Fig. 3)

Existen varios lugares donde puede producirse el atrapamiento. El nervio tibial posterior a su paso por el túnel del tarso puede estar sometido a presiones extrínsecas, intrínsecas o factores de tensión<sup>8</sup>. El traumatismo que sufre al recorrer el ligamento lacinado o retináculo flexor es lo que origina una de las clínicas más habituales: el síndrome del túnel del tarso<sup>1</sup>.

El nervio plantar lateral puede comprimirse entre el músculo abductor del hallux y el cuadrado plantar<sup>9,10</sup>, para otros autores, este atrapamiento se pro-

duce al paso del nervio por delante de la tuberosidad del calcáneo<sup>6,11</sup>. (Fig.4)

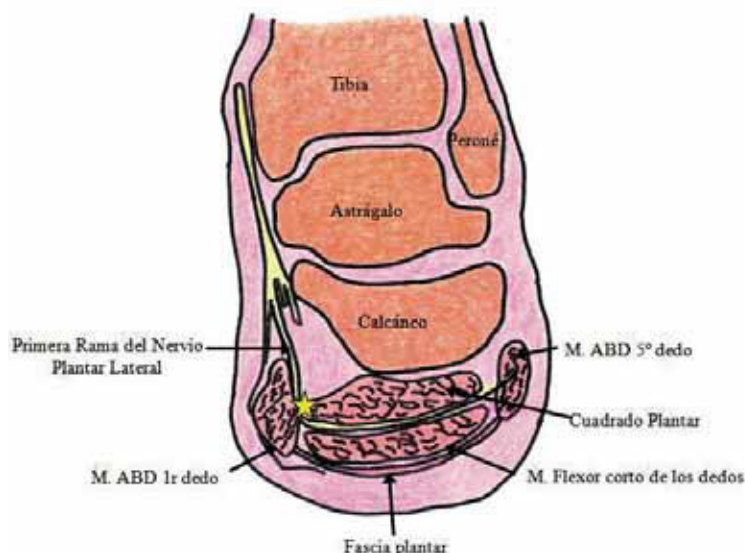


Fig. 4: Corte de tobillo y pie donde se muestra la zona de atrapamiento de la primera rama del nervio plantar lateral entre la fascia profunda del abductor del hallux y el cuadrado plantar. Adaptado de Baxter and Pfeffer (1992)<sup>12</sup>.

### Revisión Histórica

En 1940 Roegholt publicó la primera referencia al atrapamiento nervioso como origen de las talalgias. Pensó en la posibilidad de que la primera rama del nervio plantar lateral se encontrara comprimida debido a su paso cerca de la tuberosidad posterior del calcáneo<sup>13,14,15</sup>.

Durante los siguientes 20 años esta teoría fue descartada<sup>13,16</sup>, pero en 1960 Kopell y Thompson<sup>17</sup> sugirieron que traumatismos directos sobre ramas del tibial posterior podían ser una causa de talalgia. En 1963 Tanz demostró con disecciones, que a su paso por delante de la tuberosidad del calcáneo y por debajo de la fascia plantar, existía un nervio profundo que era vulnerable a sufrir un atrapamiento<sup>1</sup>. En 1982 Przylucki y Jones observaron el nervio al que hacía referencia Tanz, y determinaron que era una rama del nervio plantar lateral y que inervaba al músculo abductor del 5º dedo<sup>11</sup>.

En el 1986 Rondhuis y Huson descubrieron que se trataba de una rama sensitivo-motora, y que no solo inervaba al músculo abductor del 5º dedo, si no que aportaba sensibilidad a estructuras como el gran ligamento plantar, el periostio del calcáneo y la piel de la zona lateral del pie<sup>14</sup>.

Actualmente podemos encontrar publicadas numerosas evidencias científicas acerca de este atrapamiento como causa de las talalgias. Autores como Baxter, Pfeffer, Oztuna, Del Sol, etc. han documentado estas teorías<sup>12,18,19</sup>.

## ETIOPATOGENIA

Debemos sospechar que la primera rama del nervio plantar lateral está comprimida, cuando diagnosticamos una fascitis o un espolón de calcáneo y los tratamientos conservadores no hacen desaparecer la sintomatología o cuando estas patologías son recidivantes.

La irritación de este nervio puede ser una causa secundaria a un traumatismo agudo o a microtraumatismos repetitivos, por ejemplo en deportistas (sobre todo en corredores), por uso de un calzado inadecuado, o por la morfología intrínseca del propio pie<sup>5,20</sup>.

Lesiones en la estructura ósea (anomalías estructurales), edema de tejidos blandos o hematomas, quistes ganglionares, varices, tumores, tenosinovitis, músculos supernumerarios o hipertróficos pueden producir una compresión del nervio<sup>5,20</sup>.

Es importante realizar un estudio biomecánico de la marcha debido a que las deformidades del pie provocan tensión en estructuras que pueden producir atrapamientos<sup>23</sup>. Como hemos citado anteriormente este nervio es susceptible a su paso entre el abductor del hallux y el músculo cuadrado plantar. Durante la deambulación, por medio del mecanismo de windlass, el nervio se comprime contra el borde medial del calcáneo. En el pie pronado, durante los movimientos de eversión, aumenta la tensión en la fascia plantar y estructuras vecinas, que pueden producir una irritación del nervio. Al mismo tiempo, la eversión produce que el astrágalo se sitúe en aducción y flexión plantar y se desplaza anteriormente. La tibia se desplaza junto al astrágalo y provocan una disminución del ángulo de inclinación del calcáneo que junto con la inestabilidad de la articulación subastragalina pronada son un factor desencadenante de dicha irritación<sup>1</sup>.

## CLÍNICA Y DIAGNÓSTICO

En el diagnóstico de esta patología es muy importante tener en cuenta la clínica que presenta el paciente. Los síntomas más frecuentes son dolor a nivel del talón de origen no traumático<sup>5</sup>, que aparece tras estar un tiempo en estática, durante o después de realizar ejercicios<sup>13,20,22</sup> y que se presenta de manera unilateral. El paciente refiere ardor, dolor agudo y punzante, con sensación de descarga eléctrica afectando la cara plantar del pie. También aparece sensibilidad o parestesia en el borde medial del tobillo, que puede o no ser localizado, dependiendo de la rama nerviosa que se encuentre comprimida<sup>21,22</sup>.

La debilidad muscular es un síntoma poco frecuente que puede aparecer de forma tardía en este tipo de patología<sup>20</sup> y conlleva que el paciente no pueda separar el quinto dedo del resto (abducción).

Es necesario realizar un examen clínico exhaustivo, mediante la palpación sobre la zona de dolor y evaluando cada uno de los nervios que pueden estar afectados por el atrapamiento.

Según Baxter, el signo patognomónico consiste en dolor a la palpación en la zona del atrapamiento (fenómeno de Valleix), entre el abductor del hallux y el cuadrado plantar, apareciendo dolor y parestesia<sup>12</sup>.

Debemos realizar pruebas sensoriales cuantitativas para evaluar las fibras nerviosas sensitivas, provocando vibraciones, estímulos térmicos y dolorosos e impulsos eléctricos mediante el diapasón, el monofilamento de Weinstein, la prueba de tacto ligero y discriminación entre dos puntos<sup>8</sup>.

Mediante el signo de Tínel, realizando una percusión suave sobre el nervio. En caso de reproducirse el dolor o la parestesia, el signo de Tínel será positivo.

Con movimientos de Flexión dorsal y eversión del pie, o flexión plantar e inversión, se agravaran los síntomas en la zona del atrapamiento, ya que produci-

mos una tensión o compresión del nervio<sup>13</sup>.

Para una exploración mas completa podemos utilizar diferentes pruebas complementarias. La electromiografía aunque no es del todo fiable, puede confirmar el diagnostico. Se evalúa el músculo abductor del quinto dedo, que se puede encontrar hipertrofiado ya que este nervio envía ramas motoras hacia este músculo, aunque es un signo tardío de la patología. Algunos autores atribuyen la atrofia de este músculo a una alteración del nervio que también podemos visualizar mediante la resonancia magnética y para valorar a pacientes postraumáticos<sup>5,13,20,21,22,23</sup>.

La radiografía convencional o la ecografía<sup>13</sup> ayudan en el diagnóstico de la fascitis plantar o espolón de calcáneo.

### Diagnóstico diferencial

Esta patología puede confundirse o coexistir con la fascitis plantar, el espolón de calcáneo u otras patologías que cursan con dolor en el talón, por eso es importante valorar los signos y síntomas que presenta cada paciente para elaborar un buen diagnostico.

A menudo los pacientes acuden a consulta refiriendo dolor en el primer apoyo de la mañana o tras estar un tiempo en reposo, éste síntoma es característico de la fascitis plantar y puede diferenciarlo del atrapamiento nervioso<sup>13,22</sup>.

Podemos también confundirlo con la atrofia de la grasa plantar del talón, que se caracteriza con la presencia de dolor en el centro del talón debido a la pérdida de la grasa plantar, este dolor no se irradia y además no existe dolor a la palpación de la tuberosidad medial del calcáneo y el signo de Tínel es negativo, por lo que tampoco existirá dolor de carácter neuropático<sup>13,22</sup>.

En el síndrome del túnel tarsiano, también existe parestesia, con dolor o quemazón a nivel plantar. Sin

embargo en función de la zona de la compresión y del nervio afectado, estos síntomas se sitúan en la zona media de la cara plantar del talón o en la zona proximal media de la pierna<sup>21,22</sup>.

Por último aunque son muy poco comunes pueden existir tumoraciones benignas o neuromas que afecten las ramas del nervio tibial posterior donde puede aparecer parestesia, perdida de sensibilidad y además el signo de Tínel puede ser positivo, por lo que la ecografía o la resonancia magnética evidencian la existencia de dicha tumoración.

## TRATAMIENTO

Muchas veces es dificultoso pedir pruebas complementarias o simplemente se nos escapa realizar un diagnóstico acertado de el atrapamiento de una rama nerviosa.

Por tanto, el tratamiento de elección será, en primer lugar, el tratamiento conservador. Dentro de este podemos incluir el reposo, el uso de AINES, de calzado terapia, de las ortesis y tratamientos ortopodológicos, la fisioterapia y las infiltraciones con corticoides y anestésicos locales<sup>5,13,20,21,22,23</sup>.

La mayoría de estos tratamientos son comunes para otros tipos de talalgias y nos pueden hacer desaparecer los síntomas. En el caso que estas patologías coexistan con un atrapamiento nervioso, los signos inflamatorios desaparecerán mientras que los neurológicos no. Pero además si estas patologías inflamatorias son las causantes del atrapamiento pueden hacer desaparecer todos los síntomas.

No obstante, cuando los síntomas neurológicos persisten en el tiempo hay que valorar el tratamiento quirúrgico, que consistirá en la descompresión del nervio.

## BIBLIOGRAFÍA

1. Izquierdo J.O. (2006). Talalgias, en Muñoz Piqueras, F. Podología quirúrgica (265-279), Madrid: Elsevier.
2. McCarthy DJ, Gorecki GE. The anatomical basis of inferior calcaneal lesions: a cryomicrotomy study. *Journal of the American Podiatry Association* 1979;69(9):527-36.
3. Drake R, Vogl W, Mitchell A. Gray Anatomía para estudiantes. 1º ed. Madrid: Elsevier; 2007.
4. Goecker RM. Analysis of release of the first branch of the lateral plantar nerve. *Journal American Podiatry Association* 2000;281
5. Govsa F, Bilge O, Ozer A. Variations in the origin of the medial and inferior calcaneal nerves. *Arch orthop trauma surg* 2006;126:6-14
6. Louisia S, Masquelet AC. The medial and inferior calcaneal nerves: an anatomic study. *Surgical and Radiologic Anatomy* 1999;21(3):169-73.
7. Arenson DJ, Cosentino GL, Suran SM. The inferior calcaneal nerve: an anatomical study. *Journal of the American Podiatry Association* 1980;70(11):552-60
8. Nieto García, E. (2004). Síndrome del túnel del tarso. Liberación quirúrgica. Naranjo Ruiz, C. Cirugía Podológica: técnicas de mínima incisión (208-221), Madrid: Ilustrada.
9. Peri G. The "critical zones" of entrapment of the nerves of the lower limb. *Surgical and Radiologic Anatomy* 1991;13(2):139-43
10. May TJ, Judy TA, Conti M, Cowan JE. Current treatment of plantar fasciitis. *Current Sports Medicine Reports* 2002;1(5):278-84.
11. Przlucki H, Jones CL. Entrapment neuropathy of muscle branch of lateral plantar nerve: a cause of heel pain. *Journal of the American Podiatry Association* 1981;71(3):119-24.
12. Baxter DE, Pfeffer GB. Treatment of chronic heel pain by surgical release of the first branch of the lateral plantar nerve. *Clinical Orthopaedics and Related Research* 1992(279):229-36.
13. Ali M. Alshami, Tina Souvlis, Michel W. Coppeters. A review of plantar heel pain of neural origin: Differential diagnosis and management. *Manual Therapy* 13 (2008) 103-111
14. Johnston MR. Nerve entrapment causing heel pain. *Clinics in Podiatric Medicine and Surgery* 1994;11(4):617-24.
15. Rondhuis JJ, Huson A. The first branch of the lateral plantar nerve and heel pain. *Acta Morphologica Neerlandica-Scandinavica* 1986;24(4):269-79
16. Baxter DE, Thigpen CM. Heel pain — operative results. *Foot and Ankle* 1984;5(1):16-25.
17. Kopell HP, Thompson WA. Peripheral entrapment neuropathies of the lower extremity. *The New England Journal of Medicine* 1960;14(262):56-60.
18. Ozuna V, Ozge A, Eskandari MM, Colak M, Galpinar A, Kuyurtar F. Nerve entrapment in painful heel syndrome. *Foot and Ankle International* 2002;23(3):208-11.
19. M. del Sol, E. Olave, Carlo Gabrielli, Eduardo Mandiola, J. C. Prates. Innervation of the abductor digiti minimi muscle of the human foot: anatomical basis of the entrapment of the abductor digiti minimi nerve. *Surg Radiol Anat* (2002) 24: 18-22.
20. Emmanuelle M. Delfaut, Xavier Demondion, Anne Bieganski, Marie-Camille Thiron, Henry Mestdagh, Anne Cotton. Imaging of Foot and Ankle Nerve Entrapment Syndromes: From Well-demonstrated to Unfamiliar Sites. *RadioGraphics* 2003; 23:613-623.
21. José A. Narváez, Javier Narváez, Raúl Ortega, Carlos Aguilera, Ana Sánchez, Eduard Andía. Painful Heel: MR Imaging Findings. *RadioGraphics* 2000; 20:333-352.
22. David J Diers. Medial calcaneal nerve entrapment as a cause for chronic heel pain. *Physiotherapy Theory and Practice*, 24(4):291-298, 2008
23. Usha Chundru, Amy Liebeskind, Frank Seidelmann, Joshua Fogel, Peter Franklin & Javier Beltran. Plantar fasciitis and calcaneal spur formation are associated with abductor digiti minimi atrophy on MRI of the foot. *Skeletal Radiol* (2008) 37:505-510.