

PROTOCOLO DE MANEJO DEL PIE DIABÉTICO EN CONSULTA

Sergi Sánchez Hernández¹.

1. Diplomado en podología. Postgraduado en pie diabético. Postgraduado en técnica ortopédica. Podólogo CST (Hospital Sant Llàtzer).

CORRESPONDENCIA

Sergi Sánchez Hernández
Estricadors, 43
08182 Sant Feliu de Codines
(Barcelona)
E-mail: podolegsergi@gmail.com

RESUMEN

Este trabajo, pretende ser un conjunto de recomendaciones para la prevención, evaluación y tratamiento del pie en pacientes diabéticos en nuestras consultas.

PALABRAS CLAVE

Pie diabético. Ulcera plantar. Pie de riesgo.

ABSTRACT

The Protocol for the management of the diabetic foot, is intended to be a set of recommendations for the prevention, evaluation and treatment of all those diseases that affect the foot and dealing with diabetes.

KEY WORDS

Diabetic foot. It Ulcus plantar. Foot of risk.

INTRODUCCIÓN

La Sociedad Española de Angiología y Cirugía Vascular, define el pie diabético, como una alteración clínica de base neuropática, inducida por una hiperglucemia mantenida, con o sin la existencia de isquemia, y con un desencadenante traumático que produce una lesión y/o ulceración en el pie.

La prevalencia de las úlceras en pie diabético en países desarrollados varía según el sexo, la edad y la población de 4 a 10 %. Se ha establecido una incidencia correspondiente del 2,2 al 5,9 %. Se calcula que un 15 % de los diabéticos sufrirán amputaciones si previamente han padecido una ulceración en el pie.

La prevalencia en la neuropatía periférica (poli-neuropatía periférica en calcetín), factor de riesgo prevalente en la formación de ulceraciones, oscila entre el 30 y el 70 %. La prevalencia en patología vascular periférica en diabetes, se calcula entre 10-20 % (según el consenso internacional sobre pie diabético 2001).

EL PIE DIABÉTICO

Cuando hablamos de pie diabético, nos referimos a todos aquellos pacientes diabéticos que presenten

alteraciones producidas por la propia patología, en los pies.

Estos pacientes ha de ser tratados por distintos profesionales, ya que las alteraciones que padecen, afectan a diferentes áreas: cirugía vascular, dermatología, traumatología, curas de enfermería... y podología.

En el pie diabético se distinguen cuatro tipos de alteraciones:

1. Neuropatía/Mal perforante plantar.
2. Artropatía neuropatía/pie de Charcot
3. Patología vascular isquemia
4. Las alteraciones de la movilidad articular.

1. LA NEUROPATÍA/MAL PERFORANTE PLANTAR

La neuropatía periférica (o polineuropatía periférica en calcetín (figura 1)), es una de las complicaciones más frecuentes en la DM I y II, y su incidencia aumenta de forma paralela a la duración y severidad de la hiperglucemia. No suele aparecer en pacientes diabéticos de menos de 5 años de evolución, aunque en DM II pueden existir periodos largos asintomáticos de hiperglucemia no diagnosticados.

Prácticamente en todos los diabéticos de más de 10-15 años de evolución tienen alguna evidencia de neuropatía.

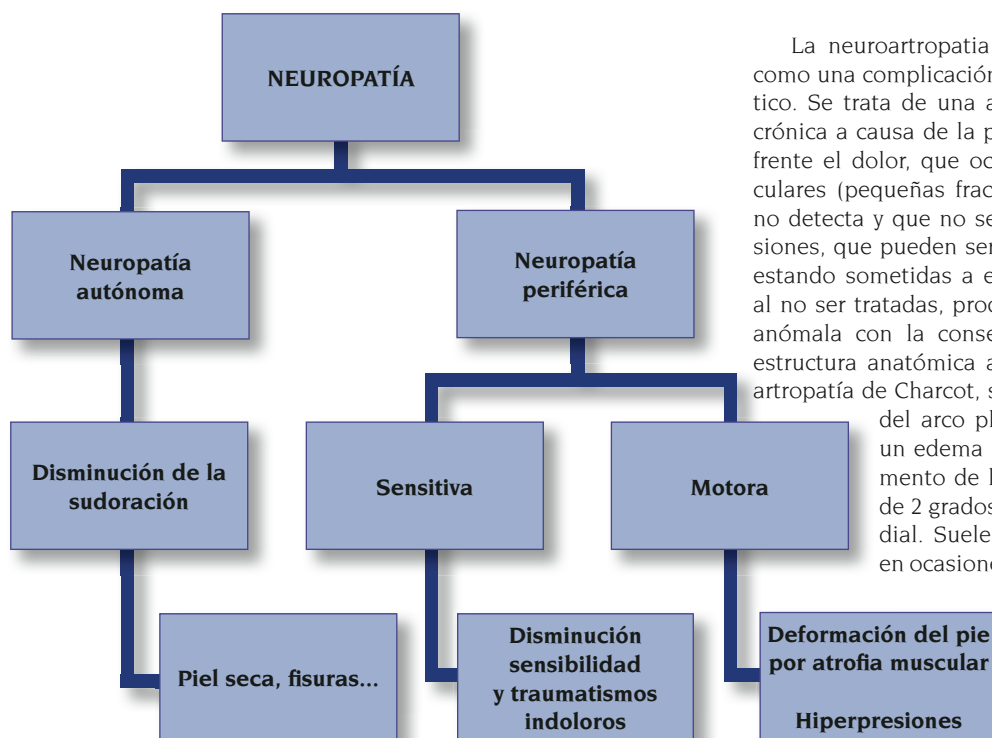


Figura 1. Clasificación de la polineuropatía periférica en calcetín.

La neuropatía sensorial, hace que el pie se insensibilice delante de estímulos normalmente dolorosos, por este motivo, las personas sanas, cambian la posición del pie ante un dolor durante la marcha, los pacientes afectados de neuropatía, al no notar el dolor, pueden pasar largos periodos con un cuerpo extraño dentro del calzado (piedrecitas, pequeños cristales, costuras en los zapatos y/o calcetines) y causarles lesiones en la piel.

La neuropatía motora, produce una atrofia de los músculos intrínsecos del pie y una disminución del tejido adiposo plantar (sobre todo en cabezas metatarsales). Este fenómeno favorece la formación de dedos en garra, hallux valgus, alteraciones de la movilidad, desequilibrios durante la marcha y finalmente la aparición de zonas de presión que conjuntamente con el calzado, desencadenan la producción de queratosis y la aparición de ulceraciones.

En la neuropatía autónoma, el paciente presenta una disminución de la sudoración en el pie que causa una piel seca que favorece la formación de queratosis y fisuras que puedan dar lugar a heridas e infecciones.

La afectación de los nervios simpáticos, producen una vasodilatación que ocasiona un aumento de la reabsorción ósea, que pueden dar pie a la neuroartropatía de Charcot (o pie de Charcot).

Las manifestaciones clínicas más frecuentes en la neuropatía son las siguientes:

- Dolor.
- Pérdida de sensibilidad.
- Parestesias (hormigueo, sensación de corcho).
- Pie caliente y seco.
- Atrofia muscular.
- Edema neuropático.
- Ulceras.

2. ARTROPATÍA NEURÓPÁTICA/PIE DE CHARCOT

La neuroartropatía de Charcot se define como una complicación grave en el pie diabético. Se trata de una artropatía degenerativa crónica a causa de la pérdida de sensibilidad frente al dolor, que ocasionará lesiones articulares (pequeñas fracturas) que el paciente no detecta y que no serán tratadas. Estas lesiones, que pueden ser repetitivas, continúan estando sometidas a estrés y presiones, que al no ser tratadas, producirán una reparación anómala con la consecuente pérdida de la estructura anatómica articular del pie. En la artropatía de Charcot, se observa una pérdida del arco plantar medial i lateral, un edema importante con un aumento de la temperatura de más de 2 grados y una convexidad medial. Suele ser unipodal, aunque en ocasiones (el 20% de los casos) se puede presentar de forma bilateral. Todas estas deformaciones alteran las presiones plantares, tanto en dinámica como en estática, y predisponen la aparición de ulceraciones.

3. PATOLOGÍA VASCULAR PERIFÉRICA

La arteriopatía en diabéticos es causada por la alteración de la microcirculación cutánea (microangiopatía) y la arterioesclerosis de las arterias de la extremidad inferior.

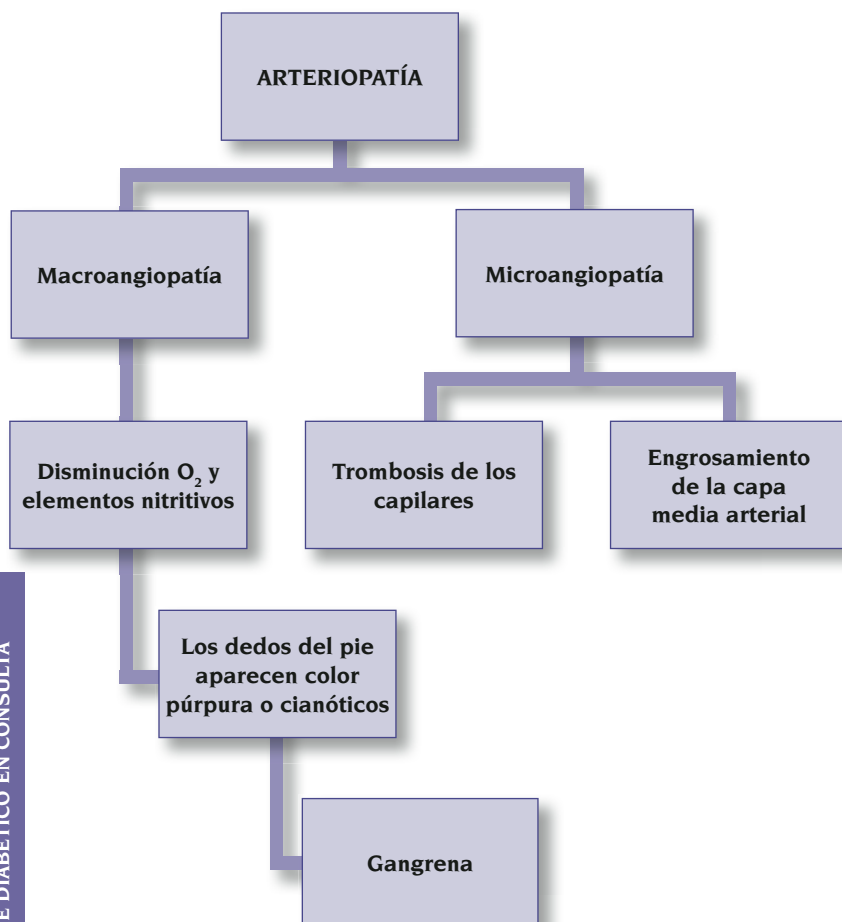
La arterioesclerosis en pacientes diabéticos se caracteriza por las importantes calcificaciones con una mayor afectación de los troncos distales. Estos cambios en la microcirculación pueden dificultar la migración leucocitaria y la respuesta hiperemia y facilita la progresión de las infecciones.

Clínica del pie isquémico:

- Claudicación intermitente.
- Pies Fríos
- Cambios de coloración en relación a los cambios de posición en las extremidades (excesiva piel pálida al mantener los pies levantados o enrojecimiento de la piel al descender las extremidades).
- Ausencia de pulsos.
- Dolor en reposo.
- Rigidez muscular.
- Tiempo de recuperación capilar alterado.
- Piel fina, brillante, pérdida de pilosidad, y moteado cutáneo (hemosiderina).
- Aparición de úlceras (localizadas en talón, lateral del pie o interdigitales).

4. LAS ALTERACIONES DE LA MOVILIDAD ARTICULAR

La limitación del rango de movimiento articular, viene dada, por la rigidez de las estructuras articulares y de la piel, lo que provoca un mal funcionamiento articular del pie durante la marcha, con la consiguiente aparición de úlceras en zonas de presión.



EL DIAGNOSTICO DEL PIE DIABÉTICO

En general, siempre que nos encontremos delante de un paciente diabético, realizaremos una valoración neurológica i vascular, para poder hacernos una idea del tipo de pie que tiene el paciente, y predecir los tipos de lesiones que pueden aparecer, para encaminar el tratamiento ya sea hacia una prevención o para tratar las lesiones si el paciente ya las presenta.

Esta valoración se ha de hacer siempre en la primera visita del paciente a la consulta, junto con la anamnesis.

Si el paciente no presenta ninguna alteración, se repetirá la valoración una vez al año.

Si el paciente presenta alguna alteración se realizará cada 6 meses.

COMO VALORAR UN PACIENTE DIABÉTICO

Una vez nos encontremos frente a un paciente diabético y tengamos que valorar el tipo de pie que tiene, se realizaran pruebas para saber si presenta neuropatía, isquemia o alteraciones de la movilidad articular, y estas pruebas han de hacerse de forma bilateral (en ambos pies) . ¿Como lo hacemos? (Anexo I).

1. Valoración de la neuropatía.

En la valoración neuropática, primero valoraremos la sensibilidad profunda utilizando un monofilamento de Semmens-Weinsten de 5,07. Es el test de elección para detectar la pérdida de sensibilidad protectora.

Esta consiste en un filamento de nylon de una determinada medida y que produce una fuerza constante al presionar sobre la piel de 10 gramos. Tiene una sensibilidad aproximada del 95 % y una especificidad del 80 % en la detección de la neuropatía.

Lo que valoramos con esta prueba es la presión mínima que puede detectar el paciente y que puede influir en la aparición de futuras lesiones.

Zona de aplicación:

- Cabeza de primero y quinto metatarsiano.
- Pulpejo de primer dedo.

El paciente, con los ojos cerrados, da de notar la presión que ejerce el monofilamento en contacto con la piel.

Una vez finalizada la valoración con el monofilamento de Semmens-Weinsten de 5,07 pasaremos a utilizar el diapasón de 128 Hz o de Rydel-Seiffer para evaluar la sensibilidad vibratoria.

El diapasón es un elemento metálico, que vibra al golpearlo. Una vez que vibra lo colocamos en contacto con la piel sobre prominencias óseas del pie (en maleolos tibial y peroneal y en la zona del hallux de primer dedo), si el paciente no nota ninguna vibración se puede colocar el diapasón sobre la matriz ungueal de primer dedo. Siempre ha de ser bilateral.

En la valoración de la sensibilidad superficial se utiliza un pincel que se aplica suavemente en los laterales del pie y el paciente ha de notarlo.

También utilizamos una punta metálica de punta roma (que no pincha), también llamada Pinprick, que se pondrá en la mismas zonas que el monofilamento (cabeza de primer metatarsiano, quinto metatarsiano y pulpejo de primer dedo) para valorar el dolor. El paciente ha de discernir entre una presión dolorosa y/o una presión suave.

En la valoración de la temperatura, el paciente ha de determinar si lo tocamos con un objeto metálico (frío) o un objeto de plástico (caliente).

2. Valoración de la isquemia

En la valoración de la isquemia, primeramente palparemos los pulsos de la extremidad inferior: arteria poplítea (detrás de la articulación de la rodilla, tibial posterior (localizada en la zona posterior del maleolo tibial) y arteria pedia (en el dorso del pie entre primer y segundo dedo).

Si la arteria tibial posterior o la arteria pedia (una de las dos) es palpable, es poco probable que haya un compromiso vascular grave.

Si el pulso se encuentra ausente, o es dudoso, se realizará un Índice Doppler o ITB (índice tobillo-brazo).

El índice Doppler o ITB, nos indica el estado hemodinámico de las EEII, y es el resultado de calcular la presión arterial sistólica (máxima) de la arteria del pie que haya dado un valor mas alto (arteria pedia o arteria tibial posterior) dividida por la presión arterial sistólica (máxima) del brazo.

ITB= Tensión arterial sistólica (arteria pedia o tibial posterior) / Tensión arterial sistólica del brazo.

La normalidad se encuentra entre 0,9 y 1,3.

Si el resultado es inferior a 0,8 nos indica la presencia de oclusión arterial y se ha de derivar a angiología y cirugía vascular.

Si el resultado es superior a 1,4 nos indica presencia de calcificaciones arteriales (en pacientes diabéticos, los resultados son poco fiables)

La valoración vascular siempre tiene que ir acompañada de la clínica o características clínicas del paciente isquémico (ausencia de pulsos, dolor en reposo, tiempo de recuperación capilar alterado, piel fina, brillante, pérdida de pilosidad, y moteado cutáneo (hemosiderina), aparición de úlceras (localizadas en talón, lateral del pie o interdigitales).

3. Valoración de la movilidad articular

La valoración de la movilidad articular, se efectúa controlando la movilidad de todas las articulaciones del pie, controlando presenta su rigidez, también se efectuaras la búsqueda de puntos de dolor, presencia de queratosis y alteraciones digitales (HAV, dedos en garra, supraductus, infraductus...).

También se ha de explorar el tipo de pie (plano, valgo o cavo) y realizar un valoración de la marcha. En algunos casos será necesaria la realización de la escala de Tinetti para valorar la marcha y el equilibrio, ya que la presencia de neuropatía es un factor a tener en cuenta en pacientes con de caídas previas.

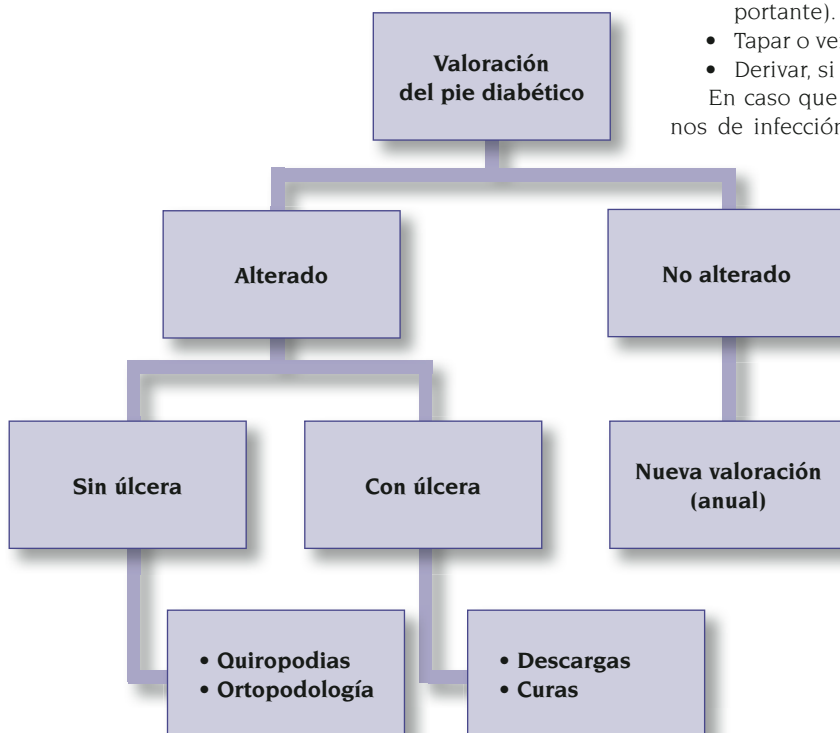Otra de las cosas a valorar es el desgaste del calzado, que nos indicara de una forma fehaciente, el tipo de marcha del paciente.

FORMACIÓN/IDENTIFICACIÓN DE LAS ÚLCERAS EN EL PIE DIABÉTICO

Las úlceras en el pie diabético pueden ser de origen neuropático, isquémico o tener un componente mixto.

Las úlceras neuropáticas se forman secuencialmente de la siguiente manera:

- Formación de hiperqueratosis en zonas de presión.
- Hemorragia subqueratósica.
- Necrosis por licuefacción.
- Ulceración cutánea (herida).
- Ulceración profunda (ulcera).



La localización de las úlceras neuropáticas se encuentran en zonas de presión o fricción, y su forma suele ser circular y bien delimitada con márgenes hiperqueratósicos y en general exudativas.

La úlceras de origen isquémico, suelen ser, más pequeñas que las úlceras de origen neuropático, aparecen en zonas de fricción (generalmente por el calzado) y en zonas interdigitales. Son excavadas, con esfacelos, de forma irregular y márgenes mal definidos. El fondo de la úlcera suele ser seco, con tejido algo necrótico y ausencia de tejido de granulación. Y lo más destacable, es que son dolorosas a diferencia de las neuropáticas donde hay ausencia de dolor.

TRATAMIENTO

El procedimiento a seguir delante de cualquier úlcera en pie diabético, será la siguiente:

- Valoración de la neurológica y vascular para establecer que tipo de pie tenemos.
- Exploración del pie (piel, forma del pie y funcionalidad)
- Limpieza de la lesión con agua y jabón.
- Deslaminación del tejido queratósico perilesional con el bisturí.
- Valorar la profundidad y el diámetro.
- Realizar un "proving" o "test de contacto óseo" (probe to bon test). Introducir dentro de la lesión una gubia o material con punta estéril. Si se detecta o se toca hueso, podemos pensar en la presencia de una osteítis u osteomielitis en el 90 % de los casos.
- Toma de muestras para el laboratorio en caso necesario.
- Limpieza de la lesión con agua y jabón.
- Aplicar Povidona yodada (solución dérmica) perilesional.
- Cura tópica intralesional según características de la úlcera (hidrogel, alginato, plata,...).
- Descargar las presiones mediante fieltros de 1cm de grosor como mínimo (esto es muy importante).
- Tapar o vendar (tipo botina).
- Derivar, si procede.

En caso que creamos que la lesión presenta signos de infección, será necesario hacer un cultivo y solicitar al laboratorio un antibiograma para prescribir tratamiento antibiótico más correcto. También se puede establecer la prescripción de terapia antibiótica de forma empírica en espera de los resultados del cultivo.

Generalmente, se prescribirá amoxicilina clavulánica o clindamicina para úlceras agudas y una asociación de las anteriores más ciprofloxacino ante úlceras crónicas.

Tanto la radiología como las otras pruebas complementarias (TAC, gammagrafía ósea con leucocitos marcados....) son necesarias en una lesión ulcerosa con evolución tórpida para descartar afectación ósea.

CUANDO DERIVAREMOS LOS PACIENTES CON PIE DIABÉTICO

Derivaremos siempre que nos encontremos con pacientes el los que se sospeche o tengamos evidencias de isquemia y/o osteomielitis, claudicación intermitente, índice doppler de 0,5, infecciones que no mejoran con 14 días de tratamiento vía oral o en casos de infecciones con signos de afectación sistémica.

BIBLIOGRAFÍA

1. Hentleigh Healthcare – Diagnostic Products Division.
2. Levin y O'Neal. "El Pie Diabético". Séptima edición. Ed. Elsevier mosby
3. J. Viadé. "El Pie Diabético, Guía práctica para la prevención, evaluación y tratamiento". Ed. Panamericana.
4. Maneig de les úlceras vasculares en atenció primària (Direcció Clínica). www.gencat.net/ics
5. Angel Camp Faulí. "Stop al pié diabético".
6. Consejo General de Colegios Oficiales de Podólogos. "Guía de protocolos de pie diabético".
7. Hospital Clínic. Grup interdisciplinari de Treball del Peu Diabètic. "Guia clínica per la prevenció i maneig de les lesions dels peus en les persones amb diabètic".
8. Universidad Complutense de Madrid. Clínica universitària de Podologia. "Protocolo de primeras consultas Unidad de Pie diabético".

VALORACIÓN NEUROLOGICA Y VASCULAR DEL PIE EN PACIENTES DIABÉTICOS

Nombre	
Fecha	

DIABETES

Tipos diabetes: 1	2	Años evolución:
Tratamiento: Insulina:		A.D.O:
Educación en diabetes:	Si	No
Autocontrol:	Si	No

OBSERVACIÓN DERMICA Y UNGUEAL

	SI	NO		SI	NO
Anhidrosis y xerosis			Onicomycosis		
Atrofia tejido adiposo plantar			Hematoma subungueal		
Queratosis plantar			Fisuras		
Helomas o callosidades digitales			Dermatitis intertriginosas		
Onicocriptosis			Lesiones erosivas en la piel		
Onicogrifosis			Queratosis hemática		

OBSERVACIÓN MORFOLOGICA Y ARTICULAR

	SI	NO		SI	NO
Hallux valgus			Pie plano o valgo		
Hallux rigidus			Pie cavo o varo		
Distensión metatarsal			Pie cavo-valgo		
Dedos en garra			Pie normal		
Hallux de quinto dedo			Pie de Charcot		

PÉRDIDA DE LA SENSIBILIDAD PROTECTORA

PIE DCHO	SI	NO	PIE IZQ	SI	NO
Monofilamento 10 gr.			Monofilamento 10 gr.		
Sensibilidad vibratoria			Sensibilidad vibratoria		
"pinprick"			"pinprick"		
Sensación de frío			Sensación de frío		
Disestesias (alteración del dolor)			Disestesias (alteración del dolor)		
Parestesias (hormigueo)			Parestesias (hormigueo)		
Dolor Nocturno			Dolor Nocturno		

ENFERMEDAD VASCULAR PERIFÉRICA

PIE DCHO	SI	NO	PIE IZQ	SI	NO
Claudicación intermitente			Claudicación intermitente		
Piel fina, brillante			Piel fina, brillante		
Pulso arteria pedía			Pulso arteria pedía		
Pulso arteria tibial posterior			Pulso arteria tibial posterior		

INDICE DOPPLER (TOBILLO-BRAZO O ITB)

PIE DERECHO	
PIE IZQUIERDO	

INDICE DOPLER:

- Entre 0,9-1,3 Normal.
- Entre 0,8 y 0,5 Patología arterial periférica leve (disminución evidente del flujo arterial)
- Mas de 1,4 Arterias con calcificaciones (resultados no fiables).
- Menos de 0,5 Derivar a angiología y cirugía vascular.