

CIRUGÍA PALIATIVA PARA EL TRATAMIENTO DE UN PIE NEUROPÁTICO: ARTRODESIS DE UN PRIMER DEDO EN HIPEREXTENSIÓN COMO CONSECUENCIA DE UN MAL PERFORANTE PLANTAR

Pedro Montaña Jiménez¹, Manuel Coheña Jiménez², Jaime García París³, Ángela M^a Rodríguez Mena³.

1. Profesor colaborador. Departamento Podología. Universidad de Sevilla.
2. Diplomado en Podología. Diplomado en Enfermería. Colaborador Clínico. Universidad de Sevilla.
3. Diplomado en Podología. Colaborador Clínico. Universidad de Sevilla.

CORRESPONDENCIA

Pedro Montaña
Facultad de Enfermería,
Fisioterapia y Podología.
C/ Avicena, s/n. 41009 SEVILLA

CIRUGÍA PALIATIVA PARA EL TRATAMIENTO DE UN PIE NEUROPÁTICO: ARTRODESIS DE UN PRIMER DEDO EN HIPEREXTENSIÓN COMO CONSECUENCIA DE UN MAL PERFORANTE PLANTAR

RESUMEN

En este caso pretendemos dar a conocer una patología poco frecuente en la consulta podológica, como es la neuropatía etílica, no por ello menos importante. Como todos sabemos, es de gran importancia la sensibilidad en el pie para un correcto funcionamiento del mismo, cuando está se ve afectada, el trofismo muscular y cutáneo también se ven alterados.

La paciente de nuestro caso presenta en la exploración ortopodológica un pie cavo varo con antepié valgo y el primer radio plantarflexionado. Tras un mal perforante plantar de larga evolución en la cara plantar del primer metatarsiano, se degeneró el tendón flexor propio del primer dedo ocasionando un desequilibrio muscular y con ello, una posición de hiperextensión de la 1^a AMTF.

La deformidad requería una solución quirúrgica inmediata, debido a la dificultad para usar un calzado habitual, y por presentar el desequilibrio muscular que podrían crear nuevas alteraciones en el pie. Tras realizar el protocolo quirúrgico a la paciente y ser apta para la cirugía, se optó por una artrodesis de la 1^a AMTF, dado que, este procedimiento es el único capaz de alargar el radio funcionalmente.

PALABRAS CLAVE

Pie neuropático, mal perforante plantar, artrodesis de la 1^a AMTF.

ABSTRACT

In this case we intend to present a rare condition in podiatric consultation, such as alcoholic neuropathy, no less important. As we all know, is of great importance to sensation in the foot for proper functioning, when affected, the muscular and cutaneous trophism are also altered.

The patient in our case presents an exploration ortopodológica cavo varus with forefoot valgus and first ray plantarflexion. After a long perforating plantar evolution in the plantar aspect of first metatarsal flexor tendon degenerated own first finger causing a muscle imbalance and thus a position of hyperextension of the 1st MTPJ.

The deformity required an immediate surgical solution because of the difficulty using a regular shoe, and muscle imbalance present which could create further changes in the foot. After performing the surgical protocol to the patient and be fit for surgery, we opted for a fusion of the 1st MTPJ, as this procedure is the only one capable of extending the functional radio.

KEY WORDS

Neuropathic foot, wrong perforating plantar, arthrodesis of the 1st MTPJ.

INTRODUCCIÓN

Podemos diferenciar dos tipos de neuropatías de las que vamos a hablar a continuación:

1. La **neuropatía sensitiva** suele ser bilateral, distal, simétrica, lenta y progresiva. Presenta calambres que se agravan por la noche, parestesias y dolor que en ocasiones es muy intenso y se acompaña de hiperestésias, hasta el punto de que el paciente no tolera el roce de las sábanas. La pérdida de la sensibilidad vibratoria es uno de los síntomas más precoces. Hay una disminución o abolición de la sensibilidad propioceptiva. La hipoestesia permite que se produzcan lesiones que son advertidas tardíamente por los pacientes.
2. La **neuropatía motora** causa atrofia e hipotrofia muscular, fundamentalmente de los interóseos y lumbricales. Esto produce una modificación de los puntos de apoyo del pie generando hiperqueratosis, luxaciones articulares y deformaciones del pie, como es el caso de nuestra paciente. En la exploración del paciente se observa la imposibilidad de separar los dedos entre sí (signo del abanico patológico), y la disminución o ausencia de los reflejos osteotendinosos, especialmente los aquilianos.

Los efectos de la ingesta excesiva de alcohol sobre el sistema nervioso (SN) son múltiples pues, además del efecto tóxico directo que el etanol tiene sobre el SN, en el alcoholismo crónico se asocian con gran frecuencia otros procesos que, en definitiva, son los causantes de los trastornos neurológicos más comunes asociados a esta adicción, así como una mayor incidencia de diversas enfermedades neurológicas. Así, en el alcoholismo encontramos:

- Deficiencias nutricionales.
- Afectación de órganos cuya patología repercute secundariamente sobre el SN (cirrosis hepática fundamentalmente).
- Posible existencia de tóxicos contaminantes en las bebidas alcohólicas.
- Alta incidencia de traumatismos craneales, a veces no bien documentados, que provocan hematomas subdurales; de hecho, el 50% de ellos está asociado a alcoholismo.
- Mayor frecuencia de hemorragias subaracnoideas e intraparenquimatosas, en general de tipo lobar, cuyo riesgo aumenta en relación directa con la cantidad de etanol ingerida. Si bien el consumo leve de alcohol parece disminuir la incidencia de accidente vascular cerebral, el consumo severo aumenta hasta 2,5 veces el riesgo de padecerlo.
- Mayor incidencia de procesos infecciosos. Situación etiológica tan compleja hace que en el alcoholismo sea difícil deslindar las lesiones atribuibles directamente al efecto del etanol de la patología asociada y secundaria. A todo esto debemos sumar el hecho de que en mismo enfermo coinciden con cierta frecuencia diversos tipos de patología asociada con el alcoholismo.
- Por otro lado, está perfectamente probado el efecto teratogénico del alcohol, responsable del síndrome alcohólico fetal.

La **neuropatía etílica** es una de las formas más frecuentes de polineuropatía. Estudios electromiográficos revelan anomalías en el 93% de los alcohó-

licos, aunque muchos de ellos estén asintomáticos, a pesar de mostrar signos clínicos de neuropatía. Usualmente ocurre en el contexto de alcoholismo crónico, en general severo; se desarrolla insidiosamente y cursa como una neuropatía sensitivomotora distal y simétrica. A veces hay disfonía por afectación vagal, así como síntomas autonómicos, aunque éstos suelen ser raros, aparte de la anhidrosis distal en los pies.

Desde el punto de vista neuropatológico la primera lesión que se evidenció fue desmielinización segmentaria. Luego se encontró degeneración axonal, demostrándose que la desmielinización segmentaria era consecuencia de un proceso degenerativo axonal distal.

Existen pocos datos con respecto a la neuropatía autónoma alcohólica. Muestreos con tests para la detección de alteraciones funcionales vegetativos (simpáticas y parasimpáticas) evidencian una proporción variable de alteraciones, sobre todo en los grupos de más edad, en mujeres y cuando existe enfermedad hepática establecida, así como un aumento de la mortalidad en los pacientes con neuropatía vagal. Los estudios morfológicos en el vago en alcohólicos crónicos son escasos. Un estudio morfométrico demuestra en todos los casos estudiados una disminución significativa de la densidad de fibras mielínicas en la parte distal del nervio y degeneración axonal compatible con neuropatía retrógrada, previamente descrita.

Finalmente, el mal perforante plantar, es una complicación frecuente que consiste en una ulceración crónica, tórpida, de bordes netos, a veces profunda e indolora, que asienta habitualmente en los puntos de apoyo. Es producida por la presión reiterada durante la marcha en las zonas hipoestésicas y de mal trofismo, que puede conducir a la infección del tejido subcutáneo.

PRESENTACIÓN DEL CASO

El caso que presentamos es una mujer de 53 años de edad, hipertensa, fumadora y con una neuropatía etílica, está en tratamiento con gammapentina 600mg c/8h y tramadol 50 mg c/8h como analgésicos para el dolor neuropático periférico.

La paciente alega que en el 2009 le diagnosticaron un heloma bajo la cabeza del primer metatarsiano, tras varias visitas al podólogo, éste se ulcera y tarda un año aproximado en cicatrizar. Durante este periodo, se produce una degeneración del tendón del flexor propio del primer dedo ocasionando un desequilibrio muscular que consecuentemente se traduce en una posición de hiperextensión del mismo. (fig 1 y 2). A continuación de este mal perforante plantar, y debido al mal apoyo que presentaba el pie se produce una segunda ulcera bajo la cabeza del 2º y 3º metatarsiano. Tras 3 meses de evolución consigue cerrarse. A primeros del 2011 es derivada por el servicio de "Pie de riesgo" de la Universidad de Sevilla al servicio de "Cirugía podológica". Y es entonces cuando se le plantea una solución quirúrgica definitiva.

En cuanto a la exploración preoperatoria realizada, encontramos que el pie sano presenta un pie cavo varo con antepié valgo, una FD limitada de la ATPA, primer radio PF y todos los dedos en garra incluso el primero. El pie afecto es exactamente igual exceptuando que el primer dedo se encuentra en hiperextensión.

Se solicitó analítica completa (Hemograma, bioquímica y tiempos de coagulación) obteniéndose unos

CIRUGÍA PALIATIVA PARA EL TRATAMIENTO DE UN PIE NEUROPÁTICO: ARTRODESIS DE UN PRIMER DEDO EN HIPEREXTENSIÓN COMO CONSECUENCIA DE UN MAL PERFORANTE PLANTAR

resultados con patrón de normalidad. La exploración vascular es óptima, con un índice tobillo-brazo de 1.1 y no presenta alergias a medicamentos ni anestésicos.

En el estudio radiológico, podemos observar que en la radiografía dorsoplantar existen una serie de fragmentos óseos consecuentes a la osteomielitis que se formó durante el periodo de la úlcera. Por otra parte, en la radiografía lateral apreciamos como la falange se encuentra situada encima del metatarsiano generándose así un desgaste óseo en zona dorsal de la cabeza del mismo. (fig 3 y 4)

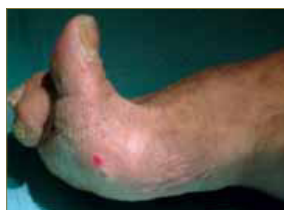

Figura 1.

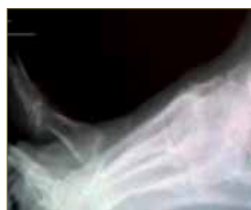

Figura 3.

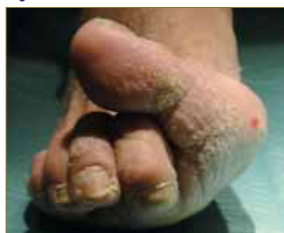

Figura 2.

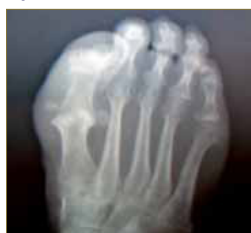

Figura 4.

Para mejorar la funcionalidad del pie y conseguir que la paciente lograra calzarse, la única técnica quirúrgica posible fue la artrodesis de la AMTF. Como ya todos sabemos, la artrodesis consiste en la fijación de dos fragmentos óseos anclando la articulación, después del procedimiento no habrá movilidad articular pero eso es exactamente lo que queremos conseguir porque la articulación anterior estaba totalmente degenerada. La osteotomía se realizó con unos 10 grados de inclinación para permitir la propulsión.

En la revisión literaria realizada, podemos encontrar que la artrodesis se está usando como tratamiento de las iatrogenias quirúrgicas u otros procesos de degeneración en los que el primer metatarsiano se ve acortado. Esta técnica es de gran utilidad para resolver de forma definitiva la deformidad del primer radio, el cual se consigue alargar funcionalmente.

PROCEDIMIENTO QUIRÚRGICO

- Se comienza realizando el bloqueo troncular del primer radio con mepivacaína al 2% y Beta-metasona, a dosis de 13.34 ml y 1.66 ml respectivamente. (fig 5) Seguido del lavado quirúrgico de la zona a intervenir con povidona yodada y aclarado con alcohol. Pintamos la zona a intervenir y proseguimos con la isquemia supramaleolar gracias al manguito neumático, como todos sabemos a unos 100 mm Hg por encima de la presión arterial sistólica de la paciente.
- A continuación diseñamos una incisión longitudinal y dorsal sobre el primer radio y comenzamos con la disección de los planos profundos. (fig 6) Un acto importante a destacar es la tenotomía en Z del extensor propio del primer dedo, clampándolo proximalmente con un mosquito para suturarlo posteriormente. (fig 7) A posteriori, realizamos la apertura longitudi-

nal de la cápsula y la liberación de los fragmentos óseos y adherencias existentes. (fig 8 y 9)

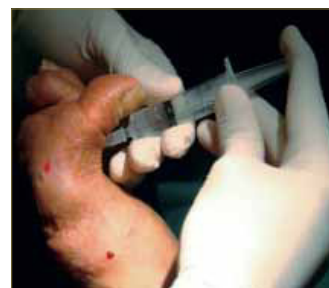


Figura 5.

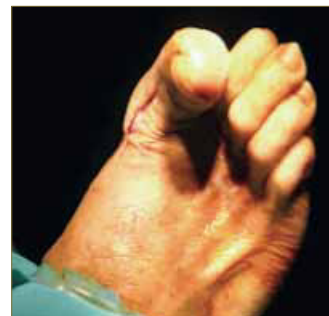

Figura 6.

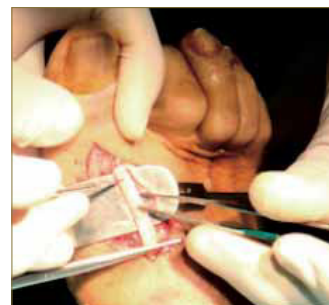


Figura 7.

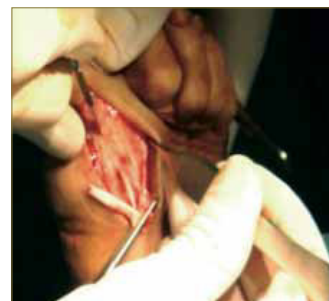


Figura 8.

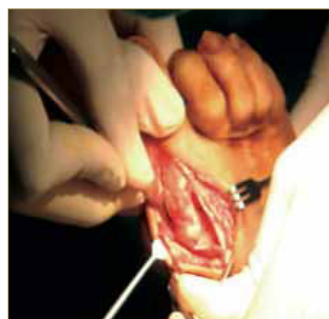


Figura 9.

- Para hacer la artrodesis reseccionamos la carilla articular de la base de la falange proximal del primer dedo y realizamos la osteotomía de la cabeza metatarsal a unos 10-15° de inclinación aproximadamente. (fig 10 y 11) Después colocamos las agujas K para asegurar la fijación que queremos conseguir (fig 12) y sujetamos ambos

fragmentos óseos mediante tornillo canulado de 22 mm de dorsal a plantar y de distal a proximal, previo avellanado del hueso. (fig 13) La aguja que se introduce para la colocación del tornillo, se retira. Mientras que la otra se mantiene para estabilizar la osteotomía ya que la calidad ósea no era muy buena y los segmentos no eran del todo congruentes. Para terminar remodelamos los picos óseos dorsales y laterales de la cabeza del metatarsiano con fresa de hueso y lavamos con suero fisiológico. (fig 14)

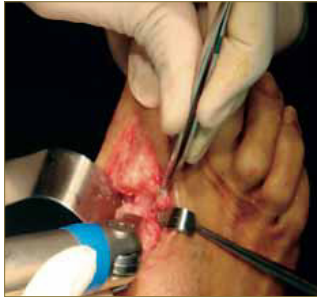

Figura 10.

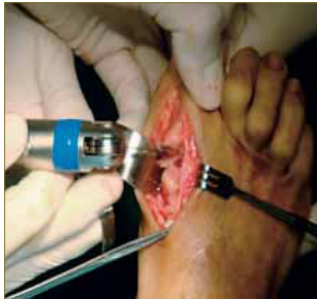

Figura 11.

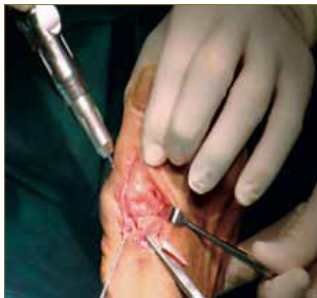

Figura 12.

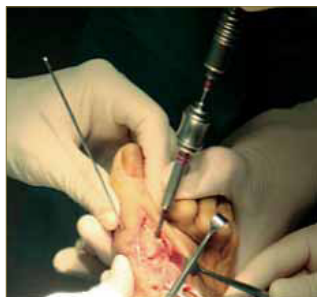


Figura 13.

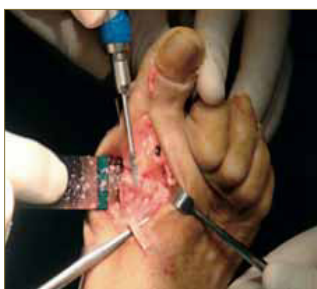

Figura 14.

- Finalmente suturamos la cápsula articular con puntos simples reabsorbibles 3/0, el tendón extensor propio del primer dedo con sutura reabsorbible 2/0. (fig 15) y la piel con una continua de peletero de monofilamento 4/0. (fig 16) Curamos con povidona yodada, colocamos un apósito absorbente no adherente, gasas y un vendaje semicompresivo. También se realiza una radiografía postoperatoria para comprobar el sistema de fijación. (fig 17)

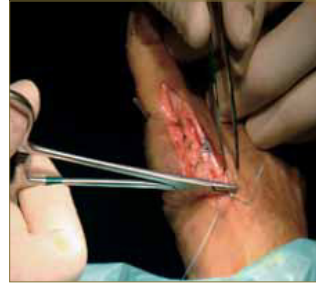

Figura 15.

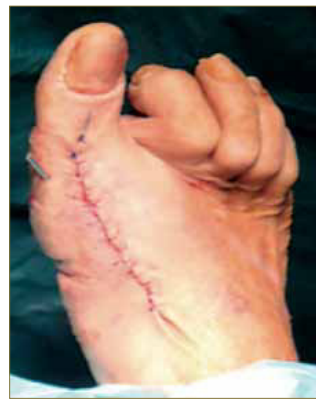

Figura 16.

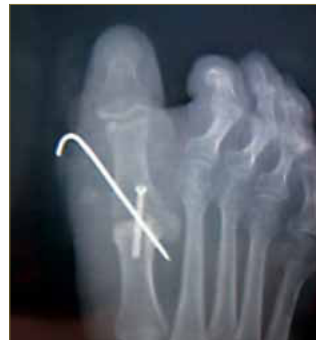

Figura 17.

- Post-operatorio inmediato: Se le recomienda reposo relativo, realizando pequeños paseos cada dos horas aproximadamente, colocar la pierna en alto y siempre usar el zapato post-quirúrgico. Continuará con el tratamiento antibiótico (amoxicilina 500mg cada 8 horas durante los próximos 7 días) y antiinflamatorios cada 12 horas pudiéndolos intercalar con analgésicos si se precisa.
- Curas:
 - 1ª semana: la herida presentaba buen aspecto y coloración, seca y sin derrame.
 - 2ª semana: se procedió a la retirada de puntos los puntos de sutura. (fig 18)
 - 4ª semana: se retiró la aguja k dado que la fijación interna iba a permanecer.
 - 5ª semana: se recomendó que dejará de usar el calzado posquirúrgico y se le tomaron los moldes para instaurarle el tratamiento ortopodológico en la próxima semana. (fig 19)

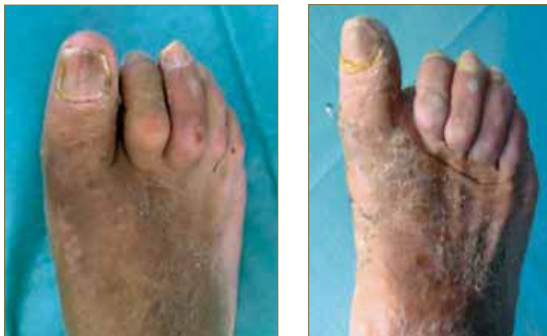

Figura 18.

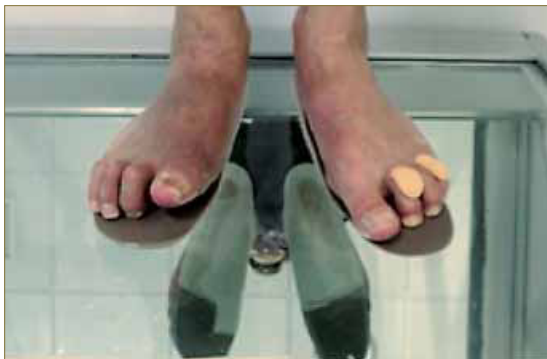

Figura 19.

EVOLUCIÓN

Las ortesis plantares estaban compuestas de un refuerzo de resina con varias capas en la zona del arco longitudinal interno para controlar la pronación y un alargó funcional del primer radio para elevarle el plano de trabajo al mismo y ayudarlo a propulsar. La cubierta se escogió de Rovalfoam para marcar la sobrecarga metatarsal existente y descargarla selectivamente en revisiones posteriores. En la entrega de plantillas se retocó la zona distal para que se pudiera calzar sin tener problemas de espacio por los dedos sin garra. (fig 18)

Durante los primeros meses la paciente se adaptó correctamente al nuevo estatus de su pie. Tras 6 meses de evolución está muy satisfecha con el resultado de la cirugía y está a la espera de proseguir interviniéndose el resto de deformidades del mismo pie

CONCLUSIÓN

En algunos casos la cirugía paliativa va a ser el tratamiento de elección para frenar el estado de la patología base y evitar una progresión más desfavorable.

La cirugía paliativa puede presentar un cierto nivel de complejidad superior al habitual pero si se desarrolla en condiciones óptimas el resultado puede ser muy positivo.

Gracias al tratamiento quirúrgico hemos conseguido solucionar parcialmente la patología que presentamos en este caso. Poco a poco, la paciente deberá de tratarse el resto de las deformidades y adaptarse a una nueva morfología podal.

El tratamiento integral en podología ha mejorado la situación global de la paciente y cubierto por completo todas sus necesidades.

BIBLIOGRAFÍA

1. Efectos del alcohol etílico sobre el sistema nervioso. A. Martínez, A. Rábano. REV ESP PATOL 2002; Vol 35, n.º 1: 63-76 .
2. Valero J. Biomecánica y patomecánica del Primer Radio (Apuntes I). Rev Esp Podol 1992; 3(4): 155-164
3. Munuera PV. El primer radio. Biomecánica y Ortopodología. 2.008
4. Técnicas Quirúrgicas En Cirugía Del Pie. Masson. Mariano Nuéz Samper, L.F. Llanos. 2003
5. Locked versus nonlocked plate fixation for hallux MTP arthrodesis. Hunt KJ, Ellington JK, Anderson RB, Cohen BE, Davis WH, Jones CP. Foot Ankle Int. 2011 Jul;32(7):704-9
6. First metatarsophalangeal joint arthrodesis: current fixation options. Moon JL, McGlamry MC. Clin Podiatr Med Surg. 2011 Apr;28(2):405-19, ix.
7. Rewster M. "Does total joint replacement or arthrodesis of the first metatarsophalangeal joint yield better functional results? A systematic review of the literature". Downey MS. J Foot Ankle Surg. 2011 Mar-Apr;50(2):269; author reply 269. No abstract available
8. First metatarsophalangeal arthrodesis for severe bone loss. Schuh R, Trnka HJ. Foot Ankle Clin. 2011 Mar;16(1):13-20. Epub 2011 Jan 14. Review.
9. McCrea JD, Clark WD, Fann T, Venson J, Jones CL. Effects of Radiographic Technique on the Metatarsophalangeal Joints. J Am Podiatr Assoc 1977; 67(12): 837-840.
10. Horsfield D. Radiography of the Foot. En: Klenerman L. Editor. The Foot and Its Disorders, 3ª edición. Oxford: Blackwell Scientific Publications; 1991. p. 347-379.
11. DuVries HL. Cirugía del Pie. Editorial Interamericana. México 1960.