

TRATAMIENTO FUNCIONAL DE FRACTURAS DEL QUINTO METATARSIANO: A PROPÓSITO DE UN CASO

José María Solano Martínez¹, Laura Zapata Escudero², Francisco Moral Sánchez², Araceli Galindo Luján², Rosario Solano Martínez².

1. Diplomado en Podología y Enfermería. Hospital General Universitario Santa Lucía, Murcia.
2. Diplomados en enfermería. Hospital General Universitario Santa Lucía, Murcia.

CORRESPONDENCIA

José María Solano Martínez
C/ Garellano nº8, 1º A.
30300 Cartagena. Murcia
clinicapodologicasolano@gmail.com

RESUMEN

Presentamos un caso clínico de una paciente de 29 años de edad con fractura de la base del quinto metatarsiano en el pie izquierdo.

La lesión fue sufrida por una inversión forzada del pie izquierdo, tras la cual presentó dolor en la cara externa del pie, con poco edema. Las radiografías mostraron una fractura diafisaria del quinto metatarsiano sin desplazamiento.

Tras la exploración se plantea como objetivo de nuestro tratamiento aliviar la sintomatología de la paciente e intentar solucionar la patología y para ello hemos utilizado un abordaje terapéutico con carga inmediata.

La importancia de este caso clínico radica en la frecuente aparición de este tipo de lesiones y en la justificación de que en la mayoría de los casos no tiene por qué suponer una incapacidad funcional y una larga baja.

PALABRAS CLAVE

Fractura, Metatarso, Quinto Metatarsiano, Ortesis, Funcional.

ABSTRACT

We report a case of a patient aged 29 with fracture of the base of the fifth metatarsal in his left foot.

The injury was sustained by a forced inversion after left foot pain which is presented on the outside of the foot, with little edema. X-rays showed a fracture of the fifth metatarsal diaphyseal without scrolling.

After scanning arises from our treatment target alleviate the symptoms of the patient and attempting to resolve the condition. To which we used a therapeutic approach with immediate loading.

The importance of this case lies in the frequent occurrence of these injuries and the justification that in most cases does not have to be a functional disability and a long low.

KEY WORDS

Fracture, metatarsal, fifth metatarsal, Orthosis, Functional.

INTRODUCCIÓN

Las fracturas de la porción proximal del 5º metatarsiano siguen siendo en la actualidad motivo de controversia con relación a su clasificación, diagnóstico y tratamiento¹⁻⁵. Esto se debe fundamentalmente al empleo de términos anatómicos incorrectos y a la utilización indiscriminada de diagnósticos como el de fractura de Jones para su definición¹⁻⁴.

Existen numerosas publicaciones que tratan de diferenciar entre fracturas de la tuberosidad, fracturas metafisarias y fracturas meta-fisio-diafisarias. Aunque los conceptos siguen sin estar muy claros^{1,2}.

La fractura de la base del quinto metatarsiano fue

originalmente descrita por Sir Robert Jones, ya que el presento una fractura igual a esta mientras bailaba, de ahí el nombre de "Fractura de Jones" a las fracturas de la base del quinto metatarsiano^{2,6}.

Aunque hay muchas clasificaciones para este tipo de fracturas de la extremidad proximal del 5º metatarsiano, la más completa nos parece la de Quill (1995)⁷.

- 1 **Avulsión de la tuberosidad.** Fractura por avulsión y es donde se inserta el tendón del peroneo lateral corto. Estas pueden ser a su vez intraarticulares y extraarticulares. El mecanismo de producción es la inversión forzada con el talón elevado^{1,2,6,7}.
- 2 **Fractura de Jones.** Fractura transversa de la por-

CASO CLÍNICO

En nuestro caso clínico presentamos a una mujer de 29 años de edad, con un peso de 67 kilos, con una estatura de 1,76 cm, enfermera de profesión.

Acudió a urgencias tras una caída en casa, en la que sufrió una aducción del antepié izquierdo, tras la cual sufrió un fuerte dolor en la cara externa del pie, acompañado de derrame y un leve edema. En el hospital tras realizarle las radiografías del pie izquierdo en proyecciones dorso plantar y lateral, le diagnosticaron de fractura del quinto metatarsiano. Y la trataron con inmovilización, con una férula de yeso tipo suro-pédico por seis semanas.

ción proximal del metatarsiano a 0,5 cm distales a la inserción del peroneo lateral corto, en la unión diafisaria metafisiaria. El mecanismo de producción suele ser una aducción del Antepié.

3 **Fractura de estrés diafisaria.** Es una fractura que ocurre en los primeros 1,5 cm de la diáfisis proximal del metatarsiano. Esta no es una fractura aguda, el mecanismo de producción son traumatismos repetidos. Torg (1984)^{5, 9, 10} hizo una subclasificación de estas en:

- Agudas.
- Retardo de consolidación.
- No consolidación.

Otro aspecto importante a tener en cuenta para el tratamiento son los aspectos anatómicos de la porción proximal del 5º Metatarsiano. Desde el punto de vista anatómico podemos diferenciar cinco áreas en el 5º metatarsiano: cabeza, cuello, diáfisis, base y tuberosidad^{5, 11}.

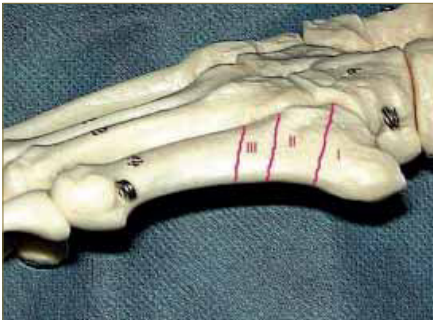

Imagen 1. Fotografía donde se representan las diferentes zonas de la clasificación de las fracturas del 5º metatarsiano proximal⁹.

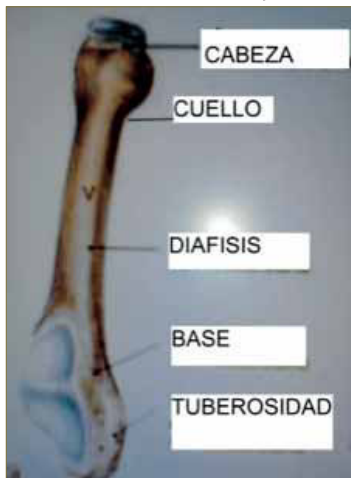


Imagen 2: Anatomía quinto metatarsiano¹¹.

Otro aspecto importante desde el punto de vista anatómico es el de la vascularización del 5º metatarsiano, lo que explicaría las distintas evoluciones de estos tipos de fracturas. La tuberosidad presenta una importante vascularización que penetra en la misma a través de las múltiples inserciones tendino ligamentosas¹². Por el contrario la diáfisis se nutre a través de los vasos periósticos y de la arteria nutricia que se transforma en una arteria centromedular que irriga hasta la zona metafisiaria proximal. La irrigación de la base y de la diáfisis no establece anastomosis entre si, por lo que si se desencadena una fractura en la zona dependiente de la arteria centromedular, que afecte dicha arteria y la vascularización perióstica, provocará una ausencia de vascularización del fragmento proximal, lo que favorecerá un aparición en el retraso de consolidación o una no unión. Esto no suele ocurrir a nivel de la tuberosidad por la presencia de múltiples puntos de entrada de la vascularización^{1, 2, 13}.

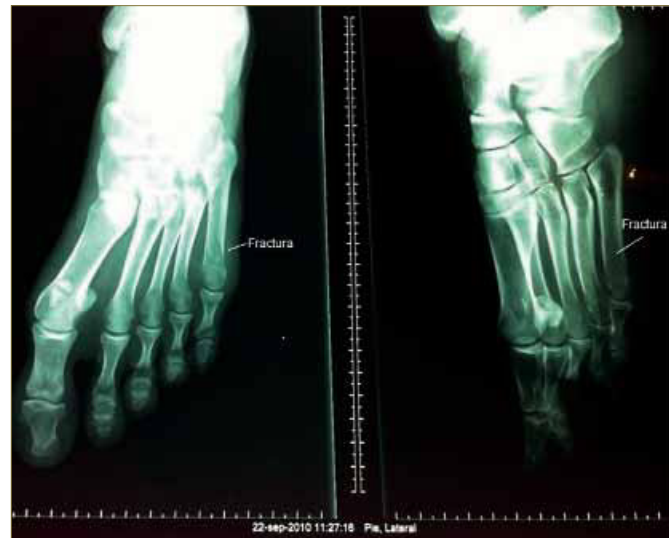

Imagen 3 : Radiografías AP y Lat, pie izquierdo.

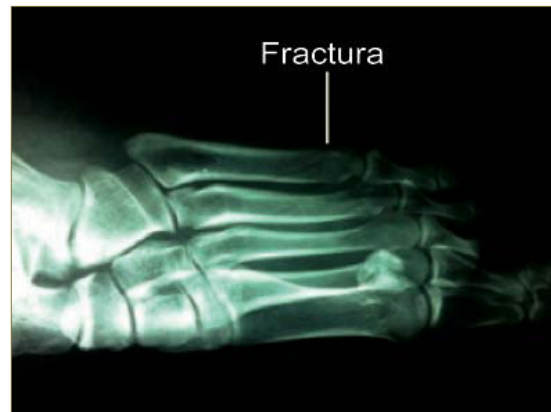

Imagen 4 : Radiografía Lateral de pie izquierdo con fractura.

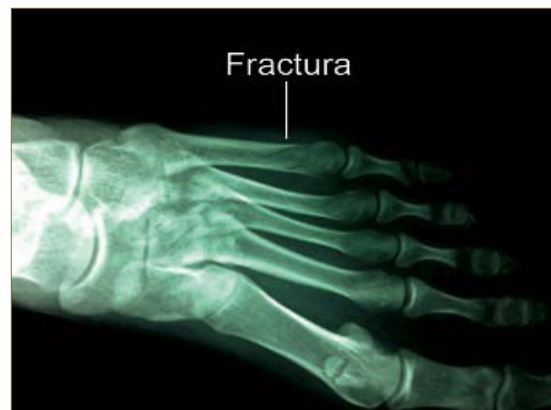

Imagen 5: Radiografía AP de pie izquierdo con fractura.

TRATAMIENTO FUNCIONAL DE FRACTURAS DEL QUINTO METATARSIANO: A PROPÓSITO DE UN CASO

Tras una semana de tratamiento la paciente acude a nuestra consulta buscando otro tipo de abordaje terapéutico, por la necesidad de realizar su actividades normales y la negativa de la paciente a llevar una inmovilización como la que lleva, que le impide moverse y realizar tareas básicas.

Le realizamos nuevas radiografías para valorar la evolución de la fractura en la proyección anteroposterior.

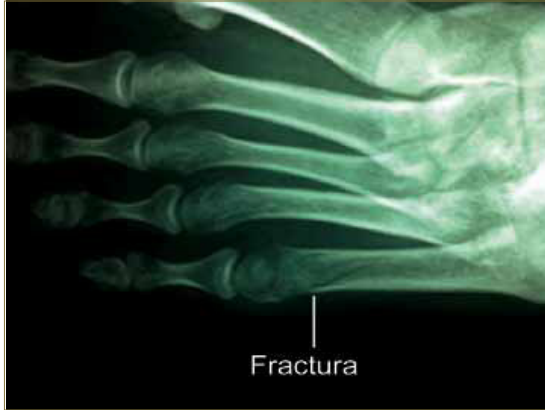

Imagen 6: Radiografía AP de pie izquierdo con fractura del quinto metatarsiano con una semana de evolución.

Tras la valoración de la paciente y de las pruebas radiológicas que aporta, decidimos emplear en ella un tratamiento funcional con carga inmediata. Para ello vamos a utilizar una plantilla rígida.

Antes de someter a la paciente al tratamiento funcional se le realizó un consentimiento informado.

TRATAMIENTO ORTOPODOLÓGICO

Toma de molde, en espuma fenólica en carga, molde tomado sin corrección.

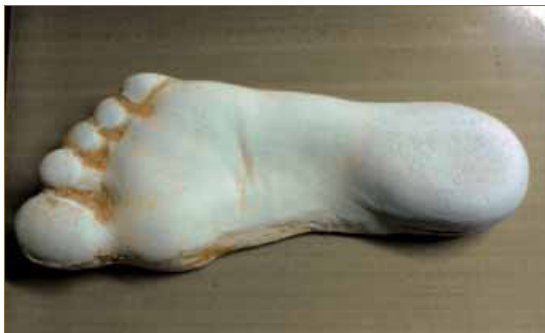

Imagen 7: Molde de escayola.

Realizamos una ortesis termoconformada, el armazón realizado en polipropileno de 3mm, el forro superior de EVA de 45 shore A de 3 mm.

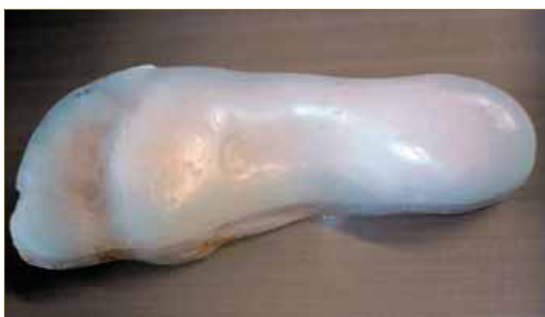

Imagen 8 : Armazón de Polipropileno de 3 mm.



Imagen 9: Armazón de Polipropileno de 3 mm.



Imagen 10: Plantilla Rígida.

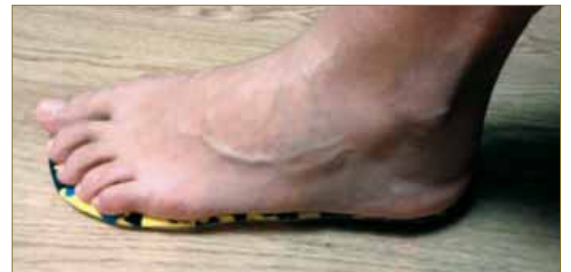

Imagen 11: Tratamiento funcional.

A la semana vuelve de nuevo a la consulta la paciente, para un seguimiento clínico y así se sigue realizando un seguimiento semanal durante tres semanas más y posteriormente bisemanal hasta el alta a las 6 semanas.

DISCUSIÓN

Las fracturas del quinto metatarsiano requieren especial atención, son relativamente frecuentes y son causa de incapacidad, que en muchos casos requieren tratamientos fisioterápicos por las complicaciones que suelen presentar los tratamientos clásicos con inmovilizaciones prolongadas, lo que suponen largos periodos de incapacidad. A pesar de la importancia que esto supone no hemos encontrado mucha bibliografía que haga énfasis en el correcto tratamiento para cada tipo de lesión.

El tratamiento de las fracturas del metatarso con carga precoz y sin inmovilización está basado en los principios de la cirugía percutánea del pie^{14, 15}.

En nuestro caso hemos abordado la fractura con la utilización de un tratamiento funcional con carga precoz en la tercera semana y sin inmovilización, con la utilización de una plantilla rígida, tratamiento descrito en estudios anteriores (Úbeda, García, Huesa, Vargas, 2008 y posteriormente Úbeda, García, Martínez, Otaño, Sánchez, 2011) y que han dado buenos resultados.

CONCLUSIÓN

En nuestro caso clínico el resultado de la utilización del tratamiento funcional para la fractura del quinto metatarsiano, ha dado resultados satisfactorios. Hemos conseguido acortar el tiempo de incapacidad laboral inicial, con la consecuente mejora para

la paciente, a la vez que la fractura no ha supuesto una larga incapacidad por la inmovilización prolongada, evitándole así el posterior tratamiento de fisioterapia por largas inmovilizaciones. Por lo que después de lo analizado y tras ver los resultados del caso clínico podemos confirmar que este tipo de tratamientos debe ser barajado como válido para el tratamiento de fracturas del quinto metatarsiano.

BIBLIOGRAFÍA

1. Ding BC, Weatherall JM, Mroczek KJ, Shesker SC.
Fractures of the proximal fifth metatarsal: keeping up with the Joneses. *Bull NYU Hosp Jt Dis.* 2012;70(1):49-55.
2. Segura Llopis S, Silvestre Muñoz A, Baixauli Perelló E. La problemática de las fracturas de la extremidad proximal del 5º metatarsiano. *Revista española de cirugía osteoarticular*, Vol. 36, Nº. 206, 2001, págs. 64-70.
3. Lawrence SJ, Botte MJ. Jones' fractures and related fractures of the proximal fifth metatarsal. *Foot Ankle.* 1993 Jul-Aug;14(6):358-65.
4. Jorge Alberto Canales, Josué Isai Lagos Sánchez.
Fractura de la base del quinto metatarsiano. Informe de un caso y revisión de la Literatura. *Rev Med Hond* 2002; 70:31-33.
5. López Capapé D. Clasificación y tratamiento de las fracturas proximales del quinto metatarsiano. 2001Especialista en Cirugía Ortopédica y Traumatología Clínica CENTRO (Madrid)
6. Jones R: Fracture of the base of the fifth metatarsal bone by indirect violence. *Ann Surg:* 697, 1902.
7. Quill GE Jr. Fractures of the proximal fifth metatarsal. *Orthop Clinics of N A* 1995; 2: 353-361.
8. Armagan, O. E.: Lesiones de los dedos y de los metatarsianos. En: *Traumatismos del pie y tobillo. Orthopedic Clinics of North America (Edición Española)*. Número 1-2001; páginas 4-6.
9. Torg J S. Fractures of the base of the fifth metatarsal distal to the tuberosity: A review. *Cont Orthop* 1989; 19: 497-505.
10. Torg JS, Balduini FC, Zelko RR, et al: Fractures of the base of the fifth metatarsal distal to the tuberosity: Classification and guidelines for non-surgical and surgical management. *J Bone Joint Surg Am* 66: 209,1984.
11. Reinhard Putz, Johannes Sobotta, R. Pabst, Renate Putz . SOBOTTA, Atlas de anatomía humana: Tronco, vísceras y miembro inferior. 22 edición 2006. Pag 298.
12. Fracturas del quinto metatarsiano. American College of Foot and Ankle Surgeons. www.footphysicians.com.
13. Smith JW, Arnoczky SP, Hersh A. The intraosseous blood supply of the fifth metatarsal: Implications for proximal fracture healing. *Foot Ankle* 1992; 13:143-152.
14. Úbeda Pérez de Heredia I, García Díaz J, Huesa Jiménez F, Vargas Montes J
Fracturas de metatarsianos tratadas sin inmovilización y con carga inmediata.
Trauma Fund Mapfre (2008) vol 19 nº 1; 37-42.
15. Úbeda Pérez de Heredia I, García Díaz J, Martínez Renobales JI, Otaño Aranguren FJ. Estudio comparativo del tratamiento clásico y funcional de las fracturas metatarsianas. *Trauma Fund Mapfre* (2011) vol 22 nº 3; 206-210.
16. Dameron TB Jr. Fractures of the Proximal Fifth Metatarsal: Selecting the Best Treatment Option. *J Am Acad Orthop Surg.* 1995 Mar;3(2):110-114.
17. Fracturas del quinto metatarsiano. www.cuidatupie.com.