

# TRATAMIENTO DE UNA VERRUGA PLANTAR EN MOSAICO CON ÁCIDO NÍTRICO. A PROPÓSITO DE UN CASO

TRATAMIENTO DE UNA VERRUGA PLANTAR EN MOSAICO CON ÁCIDO NÍTRICO. A PROPÓSITO DE UN CASO

Javier Alcalá Sanz<sup>1</sup>.

1. Diplomado en Podología. Máster en Nuevas Tendencias Asistenciales en Ciencias de la Salud. Práctica Privada. Clínica del Pie Alcalá.

## CORRESPONDENCIA

Javier Alcalá Sanz  
Clínica del Pie Alcalá.  
14390 Bormujos (Sevilla)  
javialcalasanz@gmail.com

## RESUMEN

Las verrugas en mosaico constituyen una forma de presentación clínica de las infecciones en el pie provocadas por el Virus del Papiloma Humano (VPH) que a menudo provocan grandes quebraderos de cabeza tanto para el profesional como para el paciente.

El tratamiento de esta forma particular de infección, que normalmente se presenta en pacientes con cuadros clínicos de larga evolución y a menudo asociado a fracasos terapéuticos anteriores, requiere un manejo cuidadoso que abarque no solo el aspecto puramente físico de las lesiones presentes, sino también el estrés y la ansiedad que estos pacientes suelen manifestar en torno a un problema de salud que condiciona de forma severa su calidad de vida y que lejos de tender a resolverse con el paso del tiempo, se agrava.

En el presente artículo se expone el caso de un paciente con múltiples lesiones en ambos pies, y en otras localizaciones corporales, de más de un año de evolución así como el tratamiento de dichas lesiones mediante aplicaciones pautadas de ácido nítrico.

## PALABRAS CLAVE

Verruga plantar en mosaico, ácido nítrico, psicodermatología.

## ABSTRACT

Mosaic warts are a form of clinical presentation of infection in the foot caused by the Human Papilloma Virus (HPV) which often cause major headaches for both the professional and the patient.

The treatment of this particular form of infection, which usually occurs in patients with long-standing medical conditions often associated with previous treatment failures, requires careful handling to cover not only the purely physical appearance of the lesions present, but also stress and anxiety that these patients often report about a health problem that severely affects their quality of life and tend to far from resolved with the passage of time worsens.

In this article we expose the case of a patient with multiple injuries on both feet and other body locations of more than one year of evolution and the processing of these lesions by patterned application of nitric acid.

## KEY WORDS

Mosaic plantar wart, Nitric acid, psychodermatology.

## INTRODUCCIÓN

### Verrugas plantares en mosaico. Concepto y clasificación.

Las verrugas plantares en mosaico constituyen una presentación clínica particular de las lesiones ocasionadas por el Virus del Papiloma Humano (VPH) en los pies. Consiste en la aparición de múltiples lesiones diseminadas por diferentes zonas del pie que en ocasiones pueden llegar a confluir formando una lesión más grande. Habitualmente este cuadro clínico se inicia con una lesión denominada "madre" que, de no ser tratada correctamente, provoca con el tiempo la aparición de lesiones satélite periféricas asociadas a ella<sup>1</sup>.

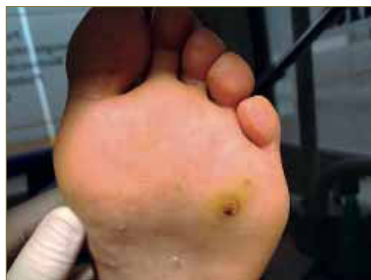

Figura 1. Lesión madre de una verruca plantar en mosaico y múltiples lesiones incipientes diseminadas por toda la zona de antepié.

Este tipo de lesiones son consideradas por la mayoría de los clínicos como las más complicadas de manejar debido a la amplia extensión que ocupan, lo que reduce las posibilidades de uso de diferentes productos habituales en el tratamiento de las verrugas plantares<sup>2</sup>.

A menudo el autotratamiento efectuado por el propio paciente o los adultos a su cargo (en el caso de niños), así como el uso indiscriminado de tratamientos no indicados en este tipo de lesiones llevados a cabo por profesionales no especializados en el manejo de las mismas provocan un agravamiento del cuadro clínico, lo que redundará en unas expectativas de curación cada vez más pesimistas por parte del paciente, algo que de forma hipotética obstaculiza los mecanismos inmunitarios necesarios para la resolución de las lesiones dando como resultado la tendencia a la cronicación de las mismas. Es importante tener presente que el VPH no es un virus homogéneo y que en los humanos actúa como un antígeno débil debido a su carácter epidérmico, donde la respuesta inmunitaria es más limitada<sup>3</sup>.

Es frecuente que este tipo de pacientes se presenten en consulta con cierto grado de desesperación tras haber sido tratados por diferentes terapeutas con resultados insatisfactorios después de meses y meses de tratamiento en los que las lesiones, lejos de desaparecer, han aumentado en número y tamaño. En otras ocasiones, el carácter asintomático que suelen tener las verrugas en mosaico da lugar a despreocupación por parte del paciente que solo busca tratamiento cuando, tras meses de evolución, las lesiones empiezan a ser más numerosas, amplias y sintomáticas.

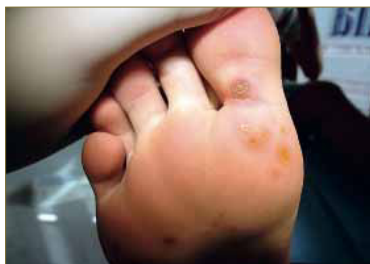

Figura 2. Diseminación de verrugas a partir de una lesión madre en la base del 1º dedo tras varios meses de evolución. Aparición de múltiples lesiones en diferentes localizaciones del antepié.

## Relación del estrés psicológico con las enfermedades de la piel.

### La importancia de la psicodermatología.

Numerosos científicos y médicos de todas las épocas han establecido relaciones empíricas entre las enfermedades de la piel y las situaciones conflictivas y estresantes en la vida de los sujetos que las padecían. Desde hace varias décadas muchos investigadores de diferentes disciplinas han puesto el foco en esta relación, siendo probablemente la dermatitis atópica y la psoriasis las dos enfermedades más estudiadas en relación al estrés emocional<sup>4</sup>. La psicodermatología o medicina psicocutánea es una disciplina emergente que trata de establecer evidencias y relaciones entre las enfermedades y manifestaciones patológicas de la piel con situaciones de estrés emocional.

Para dotar de un rigor científico a esta relación que clínicos de todo el mundo han observado a lo largo de la historia se han desarrollado diferentes escalas validadas para cuantificar el estrés emocional de los sujetos con enfermedades de la piel que pudieran guardar alguna relación con el sistema inmunitario como es el caso de las enfermedades autoinmunes o las infecciones donde probablemente el estrés y la ansiedad provoquen cambios neuroendocrinos y del sistema nervioso autónomo que aún deben ser investigados en profundidad desde un punto de vista fisiopatológico para establecer su papel como modificadores de la respuesta inmune<sup>5, 6, 7, 8</sup>.

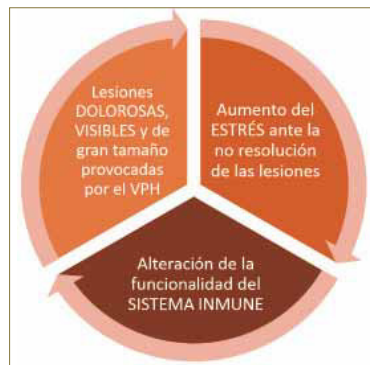

Figura 3. Ciclo vicioso entre lesiones, estrés emocional asociado a las mismas y sistema inmune del paciente.

El estrés psicológico que se asocia a enfermedades de la piel puede estar originado en factores externos de la vida del sujeto o puede ser provocado por la propia experiencia de padecer una enfermedad cutánea, estableciendo un círculo vicioso entre el mantenimiento, desarrollo y evolución de la patología y estrés que esta produce. A este respecto, en el Manual Diagnóstico y Estadístico de Trastornos Mentales (más conocido como DSM-V)<sup>9</sup> existe una categoría específica para definir este vínculo, son los denominados trastornos psomatoformes caracterizados por:

- Preocupación por el aspecto (donde la piel tiene un papel esencial).
- Trastornos dismórficos.
- Miedo a la enfermedad (preocupación por el posible carácter maligno de las lesiones, por la posibilidad de contagiarlo, por las alteraciones estéticas que se producen...).

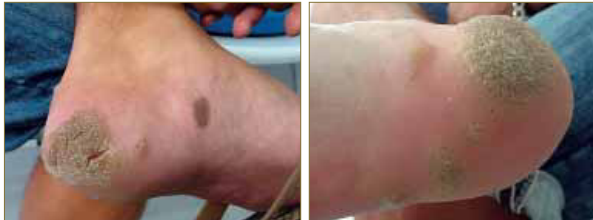Todas estas consideraciones son de especial relevancia para los profesionales que abordan problemas de la piel y es preciso que, como podólogos clínicos, desarrollamos habilidades para detectar estados emocionales que puedan ser concomitantes a la aparición, mantenimiento y agravamiento de determinadas lesiones cutáneas que acontecen en los pies a fin de enriquecer nuestra respuesta a los mismos sumando de forma sinérgica diferentes modalidades terapéuticas que contribuyan no solo a tratar y destruir las lesiones que aparezcan sino también a reforzar los mecanismos inmunes capaces de reestablecer la funcionalidad de la piel y su homeostasis de un modo natural y sin efectos secundarios<sup>10</sup>.

## PRESENTACIÓN DEL CASO

### Características del paciente y de las lesiones.

#### Diagnóstico clínico.

Se presenta el caso de un paciente varón de 27 años de edad con un estado general de salud normal, sin antecedentes de interés ni otra condición patológica conocida asociada.



Figuras 4 y 5. Aspecto de las lesiones en el momento de la primera consulta. Se aprecian dos lesiones de gran tamaño con presentación en beso (kissing lesions).

El paciente acude a consulta buscando una solución quirúrgica para su problema ya que, según refiere, ha estado en torno a ocho meses siendo tratado por otro profesional con cristales de ácido monocloracético en ciclos semanales, padeciendo importantes episodios de dolor que le impedían incluso conciliar el sueño con el agravante de que las lesiones en el transcurso del tiempo fueron aumentando en número y tamaño.

Se establece diagnóstico clínico de verrugas plantares en mosaico con una presentación característica de lesiones en beso (kissing lesions) siendo la lesión del talón del pie derecho la primera en aparecer y contagiando por un mecanismo de contacto directo al pie izquierdo posteriormente. En el momento de la primera consulta las lesiones tienen una evolución aproximada de unos 15 meses y se aprecian numerosas lesiones satélite en diferentes zonas del pie y del borde posterior del talón. Asimismo, el paciente refiere que en el transcurso del cuadro clínico aparecieron también tres lesiones en la cara lateral del muslo derecho así como una lesión en un dedo de la mano derecha, todas ellas hipotéticamente relacionadas con el núcleo infeccioso inicial en los pies.

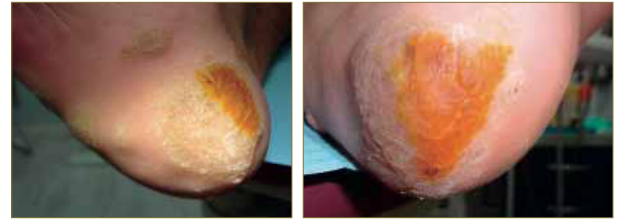Las lesiones resultan molestas si bien es la zona del talón del pie izquierdo la más dolorosa de todas ellas por la aparición de varias grietas de gran profundidad. Además, el paciente presenta una preocupación manifiesta por la ineficacia de los tratamientos anteriores y el agravamiento progresivo de las lesiones, lo cual hipotéticamente genera una situación de estrés emocional que podría estar influyendo en su sistema inmune permitiendo al virus una mayor expansión en la superficie cutánea al ser la función de barrera de la piel deficitaria.

#### Protocolo de tratamiento con ácido nítrico.

El primer paso del tratamiento consiste en explicar muy bien al paciente el problema de salud que le aqueja así como las alternativas de tratamiento existentes. Es importante hacer hincapié en el carácter benigno de las lesiones y reforzar la confianza con mensajes positivos ya que sus expectativas iniciales son muy pobres debido a los fracasos terapéuticos anteriores. Nuestra actitud ante las lesiones como profesionales especializados constituye el inicio del tratamiento y no debe descuidarse.

En este caso el paciente demandaba una solución quirúrgica, algo totalmente inviable dada la gran extensión y diseminación de las lesiones. Se propone al paciente un tratamiento de curas protocolizadas mediante aplicaciones de ácido nítrico diluido al 60% aplicado mediante bastoncillos de algodón o torundas.

Para ello, se establece como objetivo la eliminación de las dos lesiones principales ubicadas en el talón de ambos pies, dejando en un segundo plano inicialmente el resto de lesiones. Dada la gran extensión de las dos lesiones principales, se decide dividir cada una de ellas en sectores y se propone al paciente acudir a consulta cada 3 días para ir tratando alternativamente las diferentes zonas según la evolución.



Figuras 6 y 7. Deslaminado de la lesión principal y aplicación de ácido nítrico en un sector de la misma dejando las lesiones secundarias sin tratamiento inicialmente hasta ver evolución de las mismas según evolucionen las lesiones principales.

Antes de cada aplicación con ácido nítrico se prepara la zona a tratar. Para ello se deslaminar con cuidado teniendo en cuenta que estas lesiones no suelen ser profundas y presentan un relieve variable. El objetivo al deslaminar es provocar el sangrado puntiforme característico de las verrugas. Esto facilitará que el ácido cauterice los pequeños vasos que nutren a la lesión, lo cual puede aumentar el dolor de la aplicación pero también la eficacia destructiva del producto.

La cantidad de ácido a aplicar no ha sido nunca establecida ni protocolizada en la literatura científica por lo que actualmente se realiza de un modo empírico. Normalmente se realizan pasadas por la superficie que queremos tratar con un bastoncillo humedecido hasta que la lesión va adquiriendo una tonalidad amarilla-anaranjada característica. En función de la extensión que ocupe la lesión puede aplicarse un vendaje posterior o no. En este caso no se efectuó ningún vendaje en ninguna de las curas.

El dolor a lo largo del tratamiento fue bien tolerado por parte del paciente, no necesitándose medidas anestésicas o analgésicas en ningún momento ni reposo posterior. Las molestias asociadas a la quemadura con ácido suelen persistir durante al menos un día pero en ningún caso limitan la deambulación ni las actividades habituales del paciente teniendo como única precaución el no mojarse las zonas tratadas en las horas posteriores a la aplicación del ácido para no neutralizar su efecto.

#### Evolución del tratamiento.

Es muy importante implicar al paciente en el tratamiento y seguir estrictamente el protocolo de curas propuesto. En este caso durante las 3 primeras semanas se realizaron dos curas semanales única y exclusivamente centradas en las lesiones principales. A las 3 semanas de tratamiento se apreciaba una evolución muy favorable de las lesiones principales así como la remisión de las lesiones satélite de menor tamaño. Además, el paciente refirió que tanto la lesión de la mano como las del muslo desaparecieron espontáneamente sin ningún tratamiento, lo que refuerza la hipótesis del importante papel que juega el sistema inmune en la lucha contra las verrugas víricas.

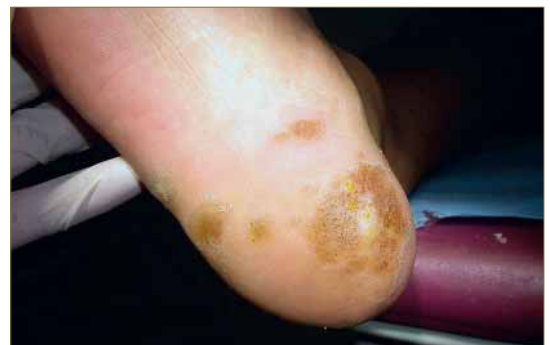
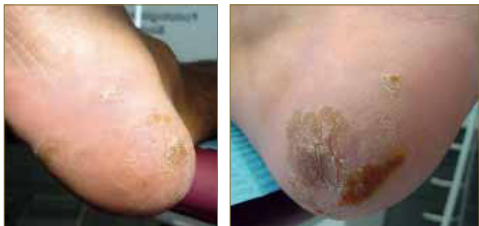
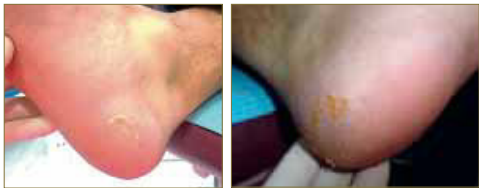Figura 8. Aspecto de la lesión principal del talón del pie derecho tras cuatro aplicaciones de nítrico (2 semanas de tratamiento). Se aprecia un punteado negro que corresponde a los capilares cauterizados por el ácido.

A partir del primer mes, una vez que las lesiones principales presentaban ya un tamaño muy inferior al inicial, se decidió pasar a la modalidad habitual de curas con ácido nítrico, esto es, una cura semanal. Llegados a este punto se decidió aplicar también ácido a las lesiones satélite de mayor tamaño para acelerar su resolución si bien todas ellas presentaban ya un tamaño con una clara tendencia a disminuir progresivamente. Fueron necesarias otras tres curas semanales antes de establecer el alta definitiva.



Figuras 9 y 10. Aspecto de las dos lesiones principales al mes de tratamiento. Se aprecia una evolución muy favorable de las mismas con una reducción de tamaño muy significativo. A partir de este momento se establece una cura semanal.



Figuras 11 y 12. Aspecto de las dos lesiones principales a las 6 semanas de tratamiento (9 aplicaciones de ácido nítrico). Todas las lesiones satélites han remitido y únicamente quedan algunos restos de las lesiones principales.

En total, se realizaron 10 aplicaciones con ácido nítrico repartidas en 7 semanas de tratamiento. Tras el alta clínica se citó al paciente un mes después para constatar la evolución y se pudo evidenciar la resolución definitiva de todas las lesiones.

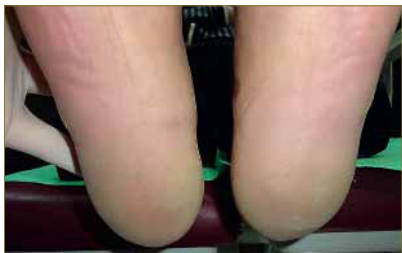

Figura 13. Aspecto definitivo tras el alta. Remisión completa de todas las lesiones.

## ALTERNATIVAS TERAPÉUTICAS

Para la elaboración del presente artículo se ha realizado una breve revisión bibliográfica de las principales modalidades terapéuticas descritas en la literatura para el tratamiento de verrugas con presentaciones clínicas similares a este caso. La mayoría de publicaciones consultadas centran el abordaje terapéutico de estas lesiones mediante la estimulación del sistema inmune a partir de diferentes productos o técnicas descritos a continuación:

### Imiquimod 5%.

El imiquimod es un compuesto de nueva generación clasificado como un modificador de la respuesta inmune que no tiene una actividad antivírica directa, sino que actúa mediante la estimulación de diferentes mecanismos inmunes como la migración de células de Langerhans hacia nódulos linfáticos para facilitar la fabricación los linfocitos T citotóxicos específicos contra el virus<sup>11,12</sup>.

La mayoría de estudios sobre el uso del Imiquimod en verrugas se centran en el tratamiento de las verrugas genitales. La FDA recomienda su uso en forma tópica al 5% en la zona a tratar cada 8 horas, 3 veces a la semana, hasta la desaparición de las lesiones.

En 2013 fue publicado en nuestro país un seguimiento de 5 casos de verrugas plantares recalcitrantes, de características similares a las presentadas en este caso, tratadas con una combinación de imiquimod 5% en aplicaciones nocturnas tres días por semana con vaselina salicílica al 17% los días restantes. Todos los casos se resolvieron en un periodo de entre 4 semanas (3 casos) y 8 semanas (1 caso).

Como principales ventajas los autores mencionaron la posibilidad de auto-tratamiento por parte del paciente, la inexistencia de efectos adversos y su buena tolerancia así como la posibilidad de que, tratándose de un estimulador de la respuesta inmune, se produzca memoria inmunológica respecto a la cepa concreta del VPH causante de las lesiones. En España la crema se comercializa bajo la denominación comercial Aldara 5%® y su precio está en torno a los 80€ por envase.

### Cidofovir.

El Cidofovir es un potente antiviral que se utiliza de forma intravenosa en la retinitis provocada por citomegalovirus en pacientes inmunodeprimidos. En los últimos años han sido publicados al menos tres trabajos sobre el uso de cidofovir en presentación tópica para el tratamiento de verrugas en pacientes con lesiones resistentes a otros tratamientos.

En un trabajo publicado en España en 2010 se informó del fracaso terapéutico en una paciente tratada con cidofovir 3% 2 veces al día, en alternancia con vaselina salicílica, tras 10 semanas de tratamiento produciéndose lesiones ulcerosas que se resolvieron con la suspensión de la terapia. El coste del tratamiento superó los 2300€ por la fabricación de 50 gramos de pomada en fórmula magistral<sup>14</sup>.

En 2013 varios dermatólogos del Hospital Costa Del Sol de Marbella llevaron a cabo un estudio retrospectivo de 35 casos de verrugas plantares tratadas con 1 o 2 aplicaciones diarias, con o sin oclusión, de Cidofovir al 1% o 3% tras fracaso de otras terapias. De los 35 pacientes tratados en 28 casos se apreció una respuesta al tratamiento si bien tan solo 19 de ellos (54%) se resolvieron completamente. En los 9 restantes se apreció una reducción del tamaño de las lesiones. La media de tiempo de terapia fue de 11 semanas. En este caso se calificó el coste del producto como "elevado" aunque los autores concluyeron que el producto era seguro y eficiente como alternativa en verrugas recalcitrantes<sup>15</sup>. Esta conclusión es del todo inaceptable teniendo en cuenta las numerosas alternativas terapéuticas que existen, como la que presentamos en este artículo, con un ratio costo-eficiente mucho mejor.

### Biopsia y Técnica de Multipunción de Falknor.

Desde que se conoce la existencia del VPH y sus diferentes genotipos se han venido desarrollando estudios a fin de hallar una vacuna que proporcione inmunidad contra un virus ubicuo y responsable de una gran morbilidad en la especie humana.

En 1969 Gordon W. Falknor describió una técnica de tratamiento de las verrugas denominada "Needling"<sup>16</sup> y cuya traducción en castellano es la Técnica de Multipunción referenciada por Orlando Mercado en su famoso "Atlas de Cirugía del Pie"<sup>17</sup>.

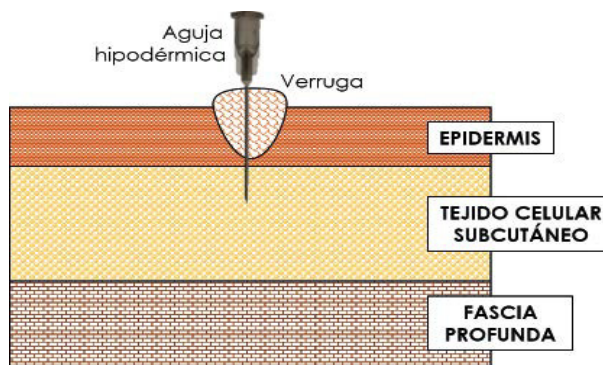


Figura 14. Dibujo esquemático de la técnica de multipunción descrita por Falknor. El procedimiento se realiza bajo anestesia local.

La idea de esta técnica es realizar múltiples punciones en la lesión, bajo anestesia local, usando para ello una pequeña aguja hipodérmica. La hipótesis que sustenta esta técnica es que de ese modo se realiza una presentación directa de antígenos a capas más profundas de la piel donde el sistema inmune tiene mayor actividad a fin de que éste, por sí solo, desarrolle una respuesta contra el virus y elimine las lesiones<sup>18, 19</sup>.

En 2013 fue publicado un artículo con una revisión de 45 casos tratados con esta técnica<sup>20</sup>. Dentro del protocolo propuesto únicamente se realizaron 3 visitas a la consulta. El día del tratamiento, una semana después para vigilar la evolución y a las 8 semanas para constatar la resolución definitiva de las lesiones. En todos los casos se trataba de lesiones crónicas de más de un año de evolución y todos los pacientes revisados fueron mayores de 17 años. De los 45 casos tratados 31 se resolvieron de forma definitiva (69%). De los 14 pacientes restantes al menos 3 (7%) experimentaron una mejoría significativa de las lesiones en el momento de la revisión. En todos los casos el dolor padecido por los pacientes fue nulo o leve y no se produjo ningún caso de infección. A la luz de estos datos puede advertirse una interesante relación costo-efectiva del tratamiento lo que lo convierte en una interesante alternativa en este tipo de lesiones aunque se necesitan más estudios que den consistencia a estas observaciones.

Por otro lado, para sustentar aún más la hipótesis sobre la activación del sistema inmune hay al menos dos publicaciones científicas que informan de la rápida regresión de verrugas crónicas (en menos de un mes) después de practicarse una biopsia de las lesiones<sup>21, 22</sup>. En estos casos la biopsia con punch provocaría hipotéticamente una presentación de antígenos en capas profundas de la piel, tal como defendía Falknor, estimulando una respuesta inmunitaria contra las lesiones resolviéndolas de forma definitiva.

#### Otras modalidades terapéuticas.

En los últimos años hemos asistido a un auge de los productos homeopáticos para el tratamiento de numerosos tipos de lesiones entre los que se encuentran las verrugas víricas. Por otro lado también ha sido publicado en nuestro país el uso de vendajes neuromusculares para recubrir las lesiones como tratamiento coadyuvante en el abordaje de las verrugas plantares. En ambos casos se trata de prácticas empíricas que muchos consideran pseudocientíficas si bien el mecanismo por el cual pueden resultar útiles es precisamente como estimuladores de la respues-

ta inmune asociada al efecto placebo que acompaña a cualquier tratamiento y que en determinados perfiles de pacientes podrían ser un excelente aliado de las terapias convencionales para acelerar la resolución de las lesiones.

## CONCLUSIONES

Uno de los ámbitos de actuación más importante del Podólogo está centrado en la atención a las afecciones de la piel que acontecen en los pies. En este sentido es muy importante que, como cualquier clínico, los podólogos tengan siempre en consideración los factores emocionales y psicológicos que pueden ser concomitantes a la aparición, mantenimiento y agravamiento de determinadas lesiones en las que el sistema inmune pueda tener un papel relevante, como es el caso de las verrugas plantares.

El ácido nítrico se ha mostrado en este caso un tratamiento seguro, eficaz y eficiente. Es un producto de muy bajo coste, provoca un dolor leve y bien tolerado por los pacientes y tiene un sistema de aplicación sencillo y cómodo que no necesita cuidados posteriores en casa ni combinar la terapia con aplicaciones continuadas de ningún producto. Aunque para el tratamiento se requieren numerosas visitas a la clínica, éstas no conllevan más de 10-15 minutos y además nos permite tener una vigilancia más cercana de la evolución de las lesiones, un control de la dosis de producto que se aplica así como de posibles efectos adversos y la posibilidad de reforzar continuamente las expectativas de curación del paciente.

Por todo ello, consideramos el tratamiento con ácido nítrico para estas lesiones muy ventajoso respecto a las alternativas descritas en la literatura científica por su bajo coste, menor que cualquier otro producto, por no necesitar tratamientos complementarios por parte del paciente y ser prácticamente inocuo con un tiempo de resolución relativamente corto y probablemente mejor que el obtenido con otras terapias. No obstante, sería muy recomendable realizar estudios científicos prospectivos que proporcionen evidencia científica a las observaciones clínicas que en Podología venimos realizando en torno a las propiedades del ácido nítrico como tratamiento de las verrugas, tanto únicas como en mosaico, ya que hasta la fecha no existen estudios que proporcionen evidencia y avalen esta utilidad más allá de las experiencia clínica empírica de quienes lo utilizan.

## BIBLIOGRAFÍA

1. Wolff K, Johnson RA. Infecciones Virales de Piel y Mucosas: Papilomavirus. En: Fitzpatrick. Atlas en Color y Sinopsis de Dermatología Clínica. 6ª ed. Buenos Aires: Médica Panamericana; 2010. 787-794
2. Pray WS, Pray JJ. Treatment of warts. US Pharm, 2005; 4: 17-22
3. Briggaman RA, Wheeler CE. Immunology of human warts. Am Acad Dermatol, 1979; 4(1): 297-304
4. Panconesi E. Psychosomatic dermatology: past and future. International Journal of Dermatology, 2000; 39: 732-734
5. Vargas E, Peña ML, Vargas A. Influencia de la ansiedad en diversas patologías dermatológicas. Actas Dermosifilogr, 2006; 97(10): 637-43
6. Garg BA, Chren MM, Sands LP et al. Psychological stress perturbs epidermal permeability barrier homeostasis. Arch Dermatol, 2001; 137: 53-59
7. Ramos Silva M, De Moura Castro C. Epidermal barrier function and systemic diseases. Clinics in Dermatology, 2012; 30: 277-279
8. Baroni A, Buommino E, De Gregorio V et al. Structure and function of the epidermis related to barrier properties. Clinics in Dermatology, 2012; 30: 257-262
9. American Psychiatric Association (APA) Manual Diagnóstico y Estadístico de los Trastornos Mentales DSM-V-TR. Barcelona: 2013. Masson
10. Denda M. New strategies to improve skin barrier homeostasis. Advanced Drug Delivery Reviews, 2002; 54(1): 123-130
11. Berman B, Weinstein A. Treatment of warts. Dermatologic Therapy, 2000; 13: 290-304
12. Miller R, Gerster JF, Owens ML et al. Imiquimod applied topically: a novel immune response modifier and new class of drug. Int J Immunopharmacol, 1999; 21: 1-14
13. Muñoz Martínez R, Santamaría Albertos A, Sanz Muñoz C et al. Tratamiento eficiente de 5 casos de verrugas plantares recalcitrantes con imiquimod 5%. Actas Dermosifilogr, 2013; 104(2): 640-2
14. Troncoso Mariño A, Cuiña González JR, Inaraja MT et al. Cidofovir tópico para el tratamiento de verrugas plantares. Farmacia Hospitalaria, 2010; 34(1): 48-49
15. Padilla España L, Del Boz J, Fernández Morano T et al. Topical cidofovir for plantar warts. Dermatologic Therapy, 2013; 30: 1-5
16. Falknor GW. Needling, a new technique in verruca therapy. A case report. JAPMA, 1969; 59: 51-52
17. Mercado OA. Atlas de Cirugía del Pie. Volumen 1. Cirugía del Antepié.
18. Frazer IH. Interaction of human papillomaviruses with the host immune system: a well evolved relationship. Virology, 2009; 384: 410-414
19. Trying S. Immune response modifiers: a new paradigm in the treatment of human papillomavirus. Curr Ther Res, 2000; 61: 584-596
20. Longhurst B, Bristow I. The treatment of Verrucae Pedis using Falknor's Needling Method: a review of 46 cases. J Clin Med, 2013; 2: 13-21
21. Jin SP, Yoon KJ, Kwang HC et al. A rapidly regressing wart following biopsy. Ann Dermatol, 2011; 23(1): 123-124
22. Lee SY. A rapidly regressed giant plantar wart following biopsy. Ann Dermatol, 2013; 25(1): 113-114