

# EFECTO DEL VENDAJE POSTQUIRÚRGICO DE FIBRA DE VIDRIO EN LA OSTEOTOMÍA DE AUSTIN SIN FIJACIÓN.

Fernando Gil Racionero<sup>1</sup>, Susana Vázquez Sánchez<sup>2</sup>, Noelia Gil Racionero<sup>3</sup>, Luke D. Cicchinelli<sup>4</sup>, José Luís R. Martín<sup>5</sup>.

1. Diplomado universitario en podología y Enfermería. Máster Universitario en Podología Clínica y Cirugía Podológica Avanzada. (Practica privada) Doctorando por la Universidad Europea de Madrid.
2. Diplomada universitaria en Podología y Enfermería (Hospital Hula Lugo).
3. Diplomada universitaria en Podología y Enfermería (Hospital Clínico Madrid).
4. DPM doctor of podiatric medicine ( Practica privada EEUU).
5. Doctor en medicina preventiva y salud pública. Director del centro de excelencia en investigación en salud y ciencias de la vida de la UEM.

## CORRESPONDENCIA

Fernando Gil Racionero  
E-mail: clinicalucense@yahoo.es

## RESUMEN

El Hallux abductus valgus HAV es una de las mayores deformidades quirúrgicas que se nos plantean en nuestra practica diaria, en este estudio realizamos una modificación de la técnica actual, es decir realizamos la osteotomía de Chevron sin fijación de material de osteosíntesis y hacemos un vendaje postquirúrgico, con una ferulización de fibra de vidrio entre el primer y segundo dedo durante 10 días. De esta manera con diferentes variables como el ángulo Intermetatarsal IM, la escala de pseudoartrosis y al realizar RX seriadas y de control durante la primera semana, al mes, y a los nueve meses, concluimos, que en un muestreo de 30 pies no vemos diferencias significativas ni se nos presentan problemas respecto a la técnica de fijación con material de osteosíntesis. Por lo cual minimizamos los riesgos actuales de fijación interna con agujas Kirschner y tornillos cortical 2,7mm y dejamos abierta una modificación de la técnica actual para los cirujanos del pie que quieran realizarla de una forma segura sin tener problemas de no unión o problemas de desplazamientos capitales.

## PALABRAS CLAVE

Austin, no fijación, fibra de vidrio, Hallux valgus.

## ABSTRACT

Hallux valgus abductus The HAV is a major surgical deformities that we face in our daily practice, this study conducted a modification of the current technique, Chevron osteotomy performed without fixation of osteosynthesis material and make a bandage after surgery, with a fiberglass splinting between the first and second fingers during 10 days. Thus with different variables such as IM intermetatarsal angle, the scale of nonunion and perform serial RX and control during the month, three months and nine months, we conclude that in a sample of 30 feet we see no significant differences or we have problems regarding the fixation technique of osteosynthesis material. Therefore current risks minimizing internal fixation with Kirschner needles and 2.7 mm cortical screws and leave open a modification of the current technique for foot surgeons who want to do it in a safe way without having problems or problems nonunion displacements capital.

## KEY WORDS

Austin, non fixation , fiberglass, hallux valgus.

## INTRODUCCIÓN

El hallux abductus valgus (en adelante, HAV) es una compleja deformidad que afecta al primer segmento metatarso-digital del pie, viéndose afectados por tanto el primer metatarsiano junto con sus dos sesamoideos, el primer dedo y la articulación que

los une, la 1ª articulación metatarsofalángica o 1ª AMF<sup>1</sup>. Pese a que vulgarmente se denomina a esta deformidad "juanete", el juanete realmente es la manifestación clínica más frecuente y visible del HAV y se corresponde con la proliferación ósea o exóstosis, generalmente localizada a nivel medial de la articulación<sup>2</sup>. El procedimiento fue el primero escrito en la literatura podológica y atribuido al Dr. Austin Miller

y Croce en 1962<sup>3</sup>. El procedimiento fue inicialmente presentado por el Dr. Dale Austin en 1981<sup>4</sup>. Este procedimiento llamado también osteotomía de chevron<sup>5</sup>.

De esta manera nosotros realizamos una osteotomía sin fijación, en la que se feruliza el primer radio con fibra de vidrio durante 10 días y después realizamos las curas y los seguimientos normales a una cirugía de HAV.

Este estudio se ha realizado sobre un muestreo de 30 pies tanto en HAV operados de forma unilateral como de forma bilateral.

A lo largo de todo este tiempo y observando la literatura científica se ven que los pocos artículos que estudian la osteotomía de Austin sin fijación y uno de ellos es Joshua Gerbert DPM<sup>6</sup> en el que realiza un estudio de 64 pacientes, en 100 pies operados sin fijación no hay ninguna significación patológica comparándola a la técnica descrita de fijación con material de osteosíntesis.

## DISEÑO Y MÉTODOS DEL ESTUDIO

### Objetivos.

El objetivo principal del estudio es el de determinar a corto y medio plazo, la eficacia y seguridad a nivel clínico de la osteotomía de Austin sin fijación interna con una venda de inmovilización externa de fibra de vidrio.



Figura 1: Fibra de vidrio 5 cm x 3, 6 m.

De esta manera intentaremos determinar si la osteotomía sin fijación es una técnica estable y no produce rotación ni elevación ni pseudoartrosis de la cabeza metatarsiana.

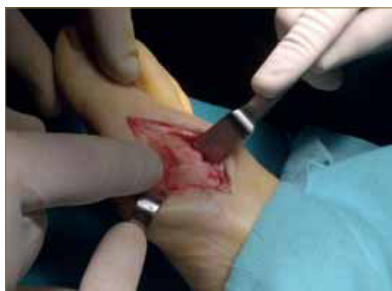

Figura 2: Osteotomía Austin sin fijación.

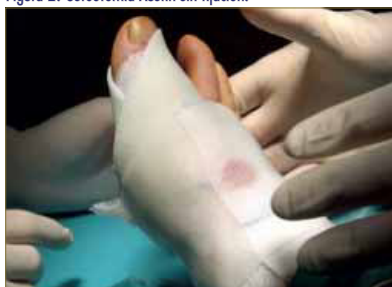

Figura 3: Colocación de fibra de vidrio después de la colocación de gasas estériles. Venda postquirúrgico.

## MATERIAL Y METODOS

El diseño de este trabajo corresponde a un estudio pre-postquirúrgico analítico en un grupo de 30 pacientes, con una duración de la intervención y seguimiento de 9 meses. Los participantes tenían una historia clínica con HAV y se les realizó la cirugía de HAV con la técnica Austin en el mismo momento para posteriormente su comparación, el muestreo de pacientes, 30 pies operados sin fijación. Al citar a los pacientes se les realizó la entrevista con las tablas correspondientes y se le da a firmar el modelo de consentimiento por escrito y el modelo de hoja de tipo información al participante para estudios de investigación que no evalúan medicamentos ni productos sanitarios.

Una vez reunido estos requisitos fundamentales, los pacientes deben cumplir con los criterios de inclusión en el estudio, que son los que a continuación se relacionan:

- Sujetos de cualquier edad, con indiferencia del sexo y pacientes que quieran colaborar con el estudio, que hayan firmado los consentimientos informados y la hoja informativa.
- Que el tratamiento de elección sea siempre la técnica Austin.
- Pulsos periféricos palpables, es decir que no tengan patología venosa o arterial, que tengan un índice tobillo brazo entre 1 y 1,2.

Los criterios de exclusión que impiden la participación en el estudio han sido los siguientes:

- Padecer alguna enfermedad que pueda afectar al proceso de cicatrización y consolidación ósea.
- Pacientes en tratamiento con medicamentos que pueden afectar a las variables del estudio.
- Sujetos que no estén dispuestos a aceptar y firmar el consentimiento informado.
- La intervención fue realizada por o bajo supervisión de un único facultativo en podología.
- Todas las cirugías se realizan en los quirófanos de los hospitales Virgen de los Ojos Grandes y hospital Polusa de Lugo y en La Coruña en el Hospital Modelo.
- Pacientes que dieron permiso para la inclusión en este estudio, entrevista personal, exploración física y realización de estudio radiológico en el clínica podológica lucense.

### Intervención.

La técnica es realizada bajo anestesia local más sedación bajo supervisión del anestesiólogo del hospital. Isquemia supramaleolar entre 250-300 mm de Hg<sup>7</sup>. La incisión medial, capsulorrafia y tenotomía del abductor intraarticular con hoja de bisturí del número 10 (sin necesidad de realizarla de forma tradicional por la zona lateral del primer metatarsiano) después se realiza la osteotomía de Austin sin fijación de ningún tipo (figura 2). Si que hay que aclarar que después de realizar la osteotomía y cortar el sobrante de la cortical del metatarsiano, colocamos el primer dedo de forma totalmente alineada respecto al primer MTT, no dejamos esa posición en ningún momento hasta que se realiza la sutura final de la piel. (Mientras el cirujano sutura capsula, subcutáneo y piel, el ayudante en ningún momento deja dicha posición del hallux. Después de poner varias gasas estériles procedemos a ferulizar el primer radio con fibra de vidrio como vemos en la figura 3.

## Descripción de las variables.

VARIABLES:

- Basales (variables independientes): De filiación y comparabilidad (sólo se recogerán en el primer control): Nombre y teléfono. Sexo, edad (fecha de nacimiento) Situación laboral o Profesión.
- Seguimiento. Realizaremos un seguimiento de las diferentes variables, Pseudoartrosis inflamación y ángulo IM.

## Medida de resultado; Pseudoartrosis.

La curación de la osteotomía es un proceso complejo que tiene como fin la restitución del hueso y como requisitos imprescindibles que exista un adecuado aporte sanguíneo y una estabilidad mecánica. Muchos de los procesos bioquímicos y celulares que tienen lugar muestran paralelismo con lo que ocurre en la placa de crecimiento.

La pseudoartrosis contaremos con la tabla de Fremap<sup>8</sup> y con radiografías seriadas, semedió de forma cuantitativa. Una pseudoartrosis, clínicamente se define como la ausencia de consolidación pasados 9 meses de la lesión con persistencia de cierto grado de movilidad del foco fracturario. La pseudoartrosis llega a hacerse indolora y puede sustituir al movimiento de la articulación vecina en las fracturas metafisarias.

## Escala de valoración de pseudoartrosis.

Además de las clasificaciones cualitativas es posible ordenar las pseudoartrosis de forma cuantitativa empleando uno o varios criterios puntuables. La aplicación de esta escala a cada caso permite establecer la gravedad de la situación según el o los criterios dados. En este caso vamos a cuantificar la pseudoartrosis del paciente con la escala Fremap<sup>8</sup>. Con ello se valoró a parte de las radiografías, la manipulación de la articulación y con la puntuación sabremos si puede haber una pseudoartrosis en nuestros 30 pacientes a estudio.

Puntuación	1	2	3
Movilidad	No	Moderada	Importante
Dolor (EVA)	0	1 - 5	5 - 10
Inflamación	No	Moderada	Severa
Infección	No	Drenaje ocasional	Drenaje continuo
Tipo	Hipertrófica	Oligotrófica	Atrófica
Estabilidad	Fijación estable	Osteolisis	Inestable

Escala FREMAP para la evaluación de las características de las pseudoartrosis.

Los pacientes fueron clasificados en dos grupos: Aquellos con puntuación de 10 o menos. Y los que alcanzaron puntuaciones de más de 10 puntos.

La elección de esta cifra como límite entre los grupos se debió a considerarla la frontera entre las pseudoartrosis de severidad leve y moderada. El paciente con puntuación menor de 6 puntos, nos dejaría claro que no tiene pseudoartrosis.

Tiempo esperado para la consolidación de la osteotomía de Austin 4 a 5 semanas.

Por medio de radiografías seriadas vemos fracaso óseo, no unión desplazamiento de la cabeza metatarsiana con la no fijación. Así las radiografías serán a la semana, al mes y 9 meses después de la cirugía, para ver si hay alguna modificación en la osteotomía.

## Medida de resultado; ángulo intermetatarsal.

Mediremos el ángulo intermetatarsal entre el primer y segundo metatarsiano, en las radiografías AP en carga y después de la cirugía al mes de la intervención y a los 9 meses de la intervención, para comparar los grados de corrección (si los hay) entre la osteotomía sin fijación después de los 9 meses de estudio. (Figura 4, 5, 6, 7)

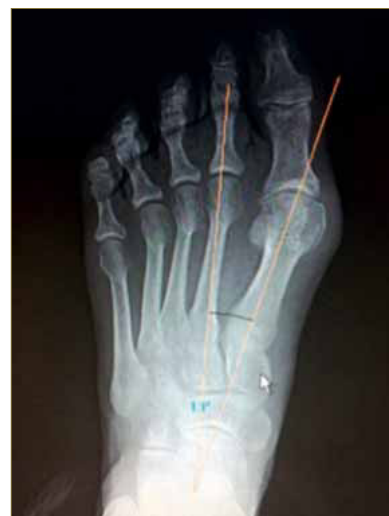

Figura 4. RX prequirúrgica 13 grados IM.

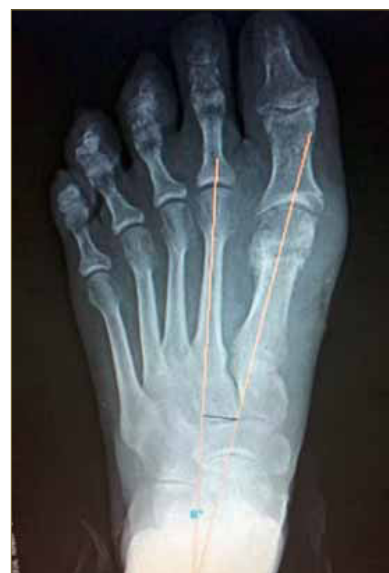

Figura 5. RX post sin fijación 8 grados IM.

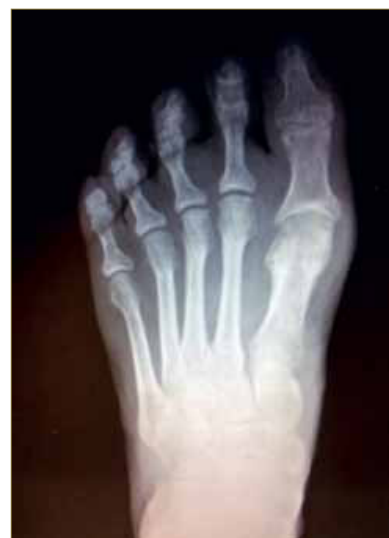

Figura 6. RX después de 9 meses.

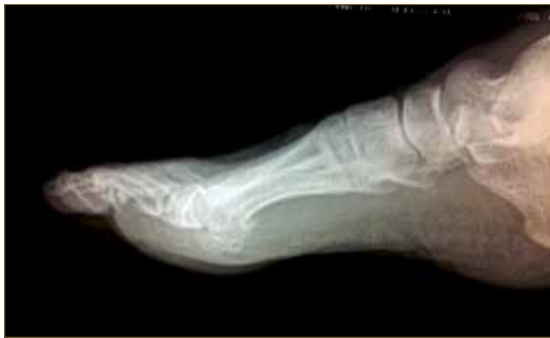

Figura 7. RX lateral a los 9 meses.

Sabiendo que el ángulo entre el 1° y el 2°MTT <11° siendo una deformidad leve, entre 11°-16° una deformidad moderada y por último una deformidad severa >16°.

Cuantificaremos el desplazamiento de la cabeza metatarsal después de la cirugía, a la semana, al mes y a los 9 meses.

### Resultados.

Muestreo 30 pies sin fijación, en esta escala vemos que más de la mitad de los pacientes operados son mayores de 50 años de edad y que menos del 10% de los pacientes fueron menores de treinta años. Figura 8.

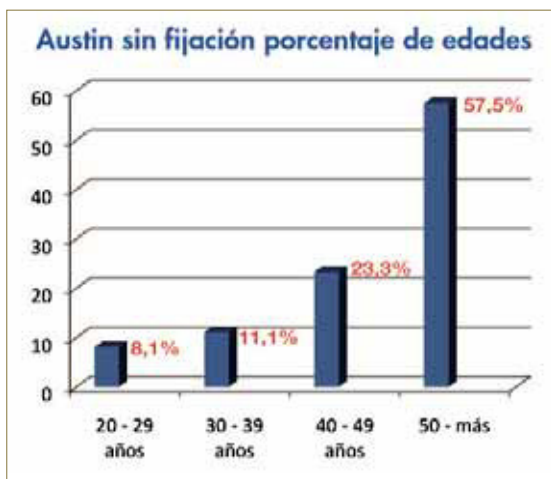


Figura 8. Escala de edades.

En la tabla 1 vemos que el estudio se realizó ha solo dos hombre y 28 mujeres con un intervalo de edad entre 21 - 75 años y con una media de 53 años de edad. Y sin embargo se estudiaron ambos pies por igual, tanto el izquierdo como el derecho.

N ( muestra)	30
Intervalo de edad	( 21-75)
Casos de hombres	2
Casos de Mujeres	28
Pie derecho	15
Pie izquierdo	15

Tabla 1: muestreo y edades.

### Tabla de complicaciones postquirúrgicas.

En esta tabla vemos que la técnica realizada no produce ninguna alteración importante en la zona capital, ni presenta pseudoartrosis ni necrosis avascular. Tampoco vemos ninguna relación alternativa en la siguientes patologías respecto a la modificación de la técnica, menos en el hallux limitus que en este caso era un primer metarsiano muy largo respecto al

segundo y fue una mala decisión recomendar la técnica Austin ya que seguramente tendríamos que a ver realizado técnica de acortamiento del MTT.

Y en paciente con sesamoiditis, era ligeramente previa a la cirugía con sesamoideo bipartito, al corregir la deformidad del Hallux y poner la cabeza encima de los sesamoideos, curiosamente se acentuó el dolor (Tabla 2).

PATOLOGIAS	PORCENTAJE %
Hallux limitus	3%
Sesamoiditis	3%
Pseudoartrosis	0%
Necrosis avascular	0%
Metatarsalgias	0%

Tabla 2: Complicaciones postquirúrgicas.

### Variable Pseudoartrosis.

En esta (tabla 3) vemos como los 30 pacientes operados sin fijación, en la escala Fremap dan por debajo de 6 puntos que seria considerado como que no hay pseudoartrosis.

Muestreo (m)	Mínima puntuación	Máxima puntuación	Puntuación media del muestreo
30	2	5	3,4

Tabla 3: Escala de pseudoartrosis realizada en nuestro muestro.

### Variable IM.

En nuestro muestro no vemos alteración con el paso del tiempo en los ángulos medidos con la reveladora digital Kodak Cr 7200, en el que nos mide los ángulos a la semana al mes y a los 9 meses (Tabla 4). Tambien decir que la media del angulo IM en este estudio fue de 13 grados, totalmente indicado para realización de la técnica.

Muestreo (m)	Angulo pre quirúrgico media	Angulo posquirúrgico 1.semana media
30	13°	8,1°
Angulo posquirúrgico 1 mes media	Angulo posquirúrgico 9 meses media	Desviación típica 9 meses
8,2°	8,1°	1,3838°

Tabla 4: Ángulos IM semana, mes y 9 meses después de operar.

## CONCLUSIONES Y DISCUSIONES

Aunque sabemos que el muestreo es relativamente pequeño y con el tiempo iremos haciendo estudios más extensos, hoy por hoy vemos tanto en las radiografías seriadas hasta el 9 mes, que la técnica Austin sin fijación es una estupenda modificación de la actual con fijación de osteosíntesis. Ya que en las diferentes variables cuantificadas en este estudio no nos demuestran pensar en pseudoartrosis ni impotencia funcional por parte de los pacientes. Ya ha habido estudios anteriores como el podiatra americano Dr Feit en el que estudiaron mas de 100 casos y no vieron evidencias y diferencias a los que se realizaban con fijación interna.

De esta manera intentamos minimizar los riesgos de que ocurren por el fracaso de los materiales de osteosíntesis, ya sean tornillos corticales 2,7mm, agujas kirschner, o los nuevos materiales bioabsorbibles de ácido poliláctico tanto aguja como tornillo.

Estos "fracasos" son por lo general molestos para los pacientes y para los profesionales, ya que por ejemplo los tornillos corticales al tener una cabeza bastante ancha, si no haces un buen avellanado o directamente con micro traumatismos el tornillo intenta salir del hueso y empieza molestar al paciente, por lo que en estos casos hay que retirar el tornillo, de esta forma entran variables como incomodidad y costes al paciente por no enumerar la nuevas curas, retiradas de los puntos y coste económico.

En el caso de las agujas kirschner hay profesionales que la dejan por fuera de la piel y esto supone en un porcentaje de infecciones (en nuestro caso 13%) infecciones en la piel que hay que tratar con antibióticos. Y en el caso de dejar la aguja enterrada, que es como es la última tendencia de dejar la aguja, lo que puede provocar lo mismo que el tornillo, que duela al paciente.

Es muy importante no estar dando continuamente antibiótico vía oral<sup>9</sup>, como realizan prescribiendo amoxicilina durante 8 o 10 días, después de la cirugía, pero si ponemos antibiótico intravenoso en el mismo quirófano, por lo cual es muy importante que después de realizar la cirugía a los 10 días no se presenten infección por tener la aguja kirschner expuesta, ya que es una magnífica entrada de *Staphylococcus aureus*<sup>10</sup>.

Y por último caso los materiales absorbibles, en mi caso no hay ninguna complicación con ellos, las

veces que los he puesto no han producido ni rechazo ni alergias, pero sí que hay un pequeño inconveniente que es el precio.

Es obvio pensar, que la principal función de la fijación interna es la de asegurarnos que no hay desplazamientos capitales y por supuesto la no aparición de un futuro HAV por deslizamiento del fragmento capital. Pero con esta modificación y asegurándote en realizar bien los pasos intra-quirúrgicos y en las curas con el vendaje de fibra de vidrio vamos a conseguir resultados parecidos a la técnica actual.

Nosotros los podólogos vivimos de la cirugía privada y ya es bastante cuantioso el presupuesto tanto el quirófano del hospital como los honorarios del podólogo y su equipo, como para afrontar un excesivo gasto por parte del paciente del material absorbible o de tornillos de compresión de última generación.

Aunque si tengo que decir, que si es un magnífico material de osteosíntesis el absorbible, para otra técnicas quirúrgicas de HAV como scarf, lapidus, reverdin etc... en cirugía digital como la artrodesis de dedos menores.

De esta manera se crea una idea para ahorrarle al paciente problemas a la larga en facturas, y problemas secundarios ya citados anteriormente, así proponemos como la técnica Austin sin fijación una nueva alternativa en la cirugía de HAV que con 10 días de ferulización de fibra de vidrio y por supuesto con la zapatilla posquirúrgica, vemos unos estupendos resultados.

De esta forma espero que está modificación sin fijación y con ferulización de fibra de vidrio sea una técnica que este implícita en todos los cirujanos del pie a nivel mundial.

## BIBLIOGRAFÍA

1. M. de Pradao, P. L. Ripolla, J. Vaquerob y P. Golanó Servicio de Traumatología y Cirugía Ortopédica. USP Hospital San Carlos. Murcia.
2. Sección 22 Capítulo 236 Deformidades de los dedos de los pies F. Santonja
3. Austin Procedure and Modified Austin Procedures VINCENT J. HETHERINGTON
4. Mcglmary Foot and ankle surgery. Philadelphia: Lippincot & wilkins 2004
5. A New Osteotomy for Hallux Valgus: A Horizontally Directed "V" Displacement Osteotomy of the Metatarsal Head for Hallux Valgus and Primus Varus AUSTIN, DALE W. D.P.M., M.D.; LEVENTEN, EDWARD O. M.D., F.A.C.S.
6. Feit EM, Scherer P, De Yoe B, Gerbert J, Patel V. The nonfixated Austin bunionectomy: a retrospective study of one-hundred procedures. J Foot Ankle Surg. 1997 Sep-Oct;36(5):347-52; discussion 396.
7. Anestesia regional e isquemia en cirugía ortopédica. T.Domingo1, R. Sanzol 2, A. Cabrera1, C.Vieta 1, A. Pérez3, A. Sabaté4
8. Evaluación, con una nueva escala de severidad, de la eficacia del tratamiento de las pseudoartrosis mediante campos. Revista Traumatología aparato locomotor VOL 4. Nº3 JULIO/SEPTIEMBRE 2006.
9. El paradigma de la antibioterapia profiláctica en la cirugía ortopédica Cinthya Rico Licona, Carlos Cariño Ortega. Hospital General de Zona 29 IMSS
10. Microbiology of osteomyelitis in diabetic foot infections Lawrence A. Lavery, DPM, Monal Sariaya, DPM, Hisham Ashry, DPM Lawrence B. Harkless, DPM, FACFAS.